ÉTUDE

SUR LES

CANCERS DE L'ŒIL

Digitized by the Internet Archive
in 2015

https://archive.org/details/b22370614

ÉTUDE

sur les

CANCERS DE L'ŒIL

PAR

LE DOCTEUR GUSTAVE DRON

DE TOURCOING

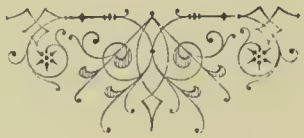

LILLE

IMPRIMERIE TYPOGRAPHIQUE & LITHOGRAPHIQUE LE BIGOT FRÈRES

Rue Nationale, 68, et rue Nicolas-Leblanc, 11

1884

INTRODUCTION

Enrichir les annales de la science d'un fait intéressant, d'un sarcôme de l'œil diagnostiqué à sa première période, opéré et suivi d'une guérison radicale, telle a été l'idée première qui a inspiré ce travail. En l'agrémentant des quelques réflexions plus ou moins banales que comporte toute relation curieuse par sa rareté et par la grandeur du résultat obtenu, j'espérais en faire une honnête monographie et atteindre ce double but : d'abord, montrer que l'art médical n'est pas impuissant vis-à-vis des tumeurs malignes elles-mêmes, quand elles sont observées avec l'exactitude et la délicatesse voulues, conséquemment, extirpées de bonne heure; en second lieu, payer une dette de reconnaissance au maître qui avait bien voulu m'honorer de sa confiance, en me chargeant de cette publication. Les recherches auxquelles je me suis livré à cette occasion en ont décidé autrement et m'ont amené à traiter la question d'une manière générale, à étudier les cancers de l'œil au lieu d'un sarcôme en particulier : grande et périlleuse entreprise, s'il en fut, mais à laquelle est acquise d'avance la bienveillance du lecteur, tant sont nombreuses les obscurités, les contradictions, en un mot les difficultés de toutes sortes, dont est hérissée l'histoire des cancers. Essayer de jeter un peu de lumière dans ces ténèbres

m'a paru une œuvre louable, et l'on ne manquera pas de tenir compte à l'auteur des longues réflexions et de l'indépendance de jugement qui lui ont été nécessaires, même si les conclusions de ce livre peuvent paraître parfois un peu hardies et contraires à certains dogmes scientifiques, qui, pour avoir été peu contestés, ne sont pas incontestables.

Que mon maître Alp. Desmarres, dont l'amitié m'est si chère, veuille bien agréer mes remercîments; sa part, à lui, dans ce travail, ne saurait être discutée : la conservation d'une existence en témoigne et fait honneur autant à la sagacité de son diagnostic qu'à son habileté opératoire. Il a bien voulu ne pas renier les idées originales de son élève et n'a pas hésité à les couvrir de son patronage; ce faisant, il leur a donné une consécration de grande valeur, vu l'autorité de son nom. Les encouragements qu'il m'a prodigués à la dernière heure, à moi jeune et inconnu du monde qui écrit, alors surtout que, par son enseignement, il avait toujours eu soin de nous mettre en garde contre les dangereuses ou inutiles innovations qui viennent chaque jour encombrer les recueils spéciaux, m'ont donné pleine assurance.

Une reconnaissance sans bornes lui est acquise.

Avant d'aller plus loin, il convient d'être fixé sur la valeur de quelques expressions et sur les principes qui doivent être adoptés pour la classification des diverses variétés de tumeurs pouvant affecter le globe oculaire. Il faut encore noter que cette étude vise les tumeurs malignes qui prennent leur origine dans l'intérieur de l'œil, et nullement toutes celles qui affectent les parties annexes, telles que la conjonctive palpébrale ou bulbaire, l'orbite, la glande lacrymale, etc.

Que faut-il entendre par cette expression « tumeurs malignes » ou par cette autre « cancers » qui se trouve dans le

titre même de ce travail ? Ces deux termes ont une seule et même signification et sont employés indifféremmment l'un pour l'autre dans la littérature médicale contemporaine, depuis que la grande autorité de Velpeau a rendu au mot *cancer* l'acception générale qu'il avait autrefois. Quant à en donner une définition précise, c'est chose bien difficile. On peut cependant comprendre sous ce terme générique, toutes les altérations anatomiques consistant en une prolifération néoplasique, c'est-à-dire dans la formation d'un tissu nouveau et possédant ces deux propriétés essentielles : destructivité, reproductivité ; ou encore, on peut dire avec Broca : « Une tumeur maligne est celle qui devient nuisible autrement que par son volume on par les troubles fonctionnels qu'elle fait naître dans la région malade. »

Mais, si une expression unique et générale suffit en clinique pour désigner ces néoplasmes ayant tous les mêmes symptômes, une marche et un pronostic identiques, il n'en est plus de même au point de vue anatomique, les lésions étant très variées et très différentes les unes des autres. Et alors quelle base de classification admettre ? Quels sont parmi ces caractères, les uns communs, les autres différents, particuliers à chaque tumeur, ceux qui occupent le premier ou le second rang, ceux qui sont primordiaux et ceux qui sont secondaires ?

Wirchow, Cornil et Ranvier et, avec eux, tous les histologistes contemporains ne considèrent comme fondamentaux que les caractères anatomiques ; c'est assez naturel. Broca dans son « *Traité des tumeurs* » est du même avis et l'exprime de la manière suivante : « Le caractère de la malignité est, pour beaucoup de tumeurs éventuel ou exceptionnel. Il ne reste donc qu'une ressource, c'est de laisser de côté, dans les classifications, un caractère aussi décevant et aussi incertain que celui-là et de grouper les tumeurs en se basant sur les caractères anatomiques qui, étant l'expression d'un fait et non d'une théorie, ne peuvent jamais devenir trompeurs. » *A priori*, cette opinion paraît vraisemblable ; d'un côté, des groupements et des modi-

fications cellulaires typiques, des lésions matérielles durables, constantes; de l'autre, des signes abstraits et variables.

Un esprit droit ne peut pas hésiter, semble-t-il. Eh bien, je regrette de ne pas partager l'avis émis par ce grand esprit, mais *a posteriori*, en pratique, les choses se passent tout autrement. L'interprétation des faits observés varie d'un histologiste à l'autre et d'une école à l'autre, ce qui se conçoit, les tumeurs étant loin de correspondre le plus souvent à des types bien établis, nettement définis et présentant toutes les transitions imaginables entre les espèces créées. Pour ne citer qu'un exemple qui nous intéresse particulièrement, le gliôme forme pour l'école allemande une espèce distincte, tandis que l'école française en fait une variété, une division des sarcômes. En tous cas, la distinction est si problématique, si instable que Wirchow, dans l'incertitude où il est de la place qui convient à certaines tumeurs tenant autant du gliôme que du sarcôme, établit une espèce intermédiaire, mixte, le gliosarcôme.

Je passe outre, me réservant d'approfondir l'anatomie pathologique des cancers, dans les chapitres consacrés à chacun d'eux. A défaut des caractères anatomiques que je récuse, parce qu'ils sont confus, variables suivant les cas, et diversement interprétés suivant les observateurs, il reste les caractères cliniques comme devant être le meilleur point d'appui. Je reproduis volontiers ces lignes empruntées au « *Traité des Maladies des Femmes* » de Gallard, à l'article cancer utérin : « Tant que l'observation clinique ne permettra pas d'établir des différences très nettement appréciables dans les symptômes, la marche et l'évolution de chacune de ces tumeurs à noms si divers que je viens d'énumérer, je ne pourrai me résoudre à y reconnaître des espèces pathologiques distinctes et je continuerai à les englober dans une seule et même description, sous le nom de cancers. Je ne veux pas préjuger ce que l'avenir pourra jeter de lumière sur cette distinction de nature et d'espèces, qui ne repose pas aujourd'hui sur des bases assez solides pour être

admises sans conteste; mais je puis prévoir que la difficulté contre laquelle nous luttons ne sera pas résolue de longtemps ; car ces divers états morbides, ces divers tissus pathologiques ont le même aboutissant : destruction, pullulation. Ils y arrivent plus ou moins rapidement, j'en conviens; mais cette plus ou moins grande rapidité d'évolution ne dépend pas seulement et surtout pas exclusivement de sa composition histologique, les différences tiennent plutôt à l'idiosyncrasie du sujet lui-même, à la façon dont l'organisme est impressionné par la présence de la maladie qui l'affecte. Enfin, à ce point de vue, il est une question préjudicielle qui n'a pas encore pu être résolue et qui ferait le sujet d'un travail intéressant pour celui qui aurait la patience et le temps d'entreprendre les recherches qu'elle comporte, ce serait de savoir si, dans la transmission héréditaire, la constatation histologique des tumeurs malignes reste immuable d'une génération à l'autre, comme elle devrait le faire s'il s'agissait d'espèces distinctes. Mais comment se reconnaître dans ces recherches, puisque à dater du moment où l'ulcération s'est produite, toutes les variétés de formes se confondent dans une destruction moléculaire dans laquelle les caractères histologiques fondamentaux n'existent plus ».

Je n'ajouterai que deux mots à cette page éloquente : On objecte que la malignité est un caractère éventuel et exceptionnel : c'est une exagération manifeste. On peut invoquer, pour appuyer cette thèse, l'évolution des épulis, tumeurs le plus souvent mais non pas toujours innocentes, peut-être encore des chalazions, quoique, au sujet de leur nature, *sub judice lis sit*, et Gallard se contente de cette réponse vague, que ces exceptions ne dépendent probablement que d'une idiosyncrasie ! Mais ne suffit-il pas, pour ôter toute valeur à de pareils arguments, de faire remarquer que ces exceptions ne peuvent rien contre l'affirmation catégorique de Wirchow « Qu'il n'existe pas un seul cas bien constaté de guérison spontanée d'un sarcôme » ?

En supposant même que l'histologie ait assigné à ces tumeurs la place exacte qui leur convient et qu'elles soient réellement des sarcômes, leur bénignité relative, l'arrêt de leur développement ne peuvent-ils pas s'expliquer par les conditions d'existence de ces tumeurs, soit qu'il y ait eu insuffisance, interruption ou disparition de l'influence déterminante, irritation dentaire, etc., soit que le terrain ait été trop pauvre pour subvenir à la prodigieuse vitalité inhérente d'ordinaire aux sarcômes, comme cela paraît être le cas pour l'os maxillaire et pour le cartilage tarse.

Quant à la question posée en dernier lieu par Gallard, elle me semble résolue. Sans doute le grand travail d'ensemble dont il parle n'a pas été fait, mais il est suffisamment établi que la maladie cancéreuse ne se transmet pas dans les familles toujours sous la même forme anatomique ; sur trois ou quatre cancers héréditaires, il est bien rare qu'il n'y ait pas à la fois de l'épithéliôme et du carcinôme, et si l'on n'y trouve pas également du sarcôme, cela tient peut-être à ce que, pour cette dernière variété, l'hérédité directe n'existe pas; j'essaierai ultérieurement d'en donner les raisons.

Ces indications préliminaires étant posées, il ne me reste plus qu'à aborder franchement mon sujet ; c'est ici que doit trouver place l'observation inédite à laquelle j'ai déjà fait allusion :

Mme C. habitant la Côte-d'Or, se présente le 20 septembre 1878 à la consultation du Docteur Alp. Desmarres. C'est une femme âgée de 43 ans, sans profession, qui consacre tout son temps à la direction de son ménage : rien de particulier concernant le tempérament et les antécédents héréditaires, — elle n'accuse aucun traumatisme.

La maladie, pour laquelle elle vient, en passant, demander conseil, ne paraît présenter aucune gravité. La vision est normale dans les deux yeux : cette dame se plaint seulement d'une sensation de cuisson, de picotements, en rapport avec la congestion manifeste des conjonctives palpébrales ; cet état de choses remonte à quinze jours environ.

Le traitement de la conjonctivite simple lui est ordonné : collyre astringent et lotions chaudes ; il est consigné sur le registre au n° 80,524.

Environ un an après, en septembre 1879, Mme C. reparaît à la clinique, en accusant des troubles beaucoup plus graves que ceux de l'automne précédent. Voici comment elle rapporte ce qui s'est passé dans cet intervalle d'un an : la conjonctivite simple, pour laquelle elle était venue consulter une première fois, a été promptement guérie; puis, sa santé a été bonne en tous points, et c'est seulement depuis trois mois qu'elle a conscience du trouble visuel de l'œil gauche, qui est aujourd'hui seul en cause. L'acuité visuelle pendant ces trois mois a baissé de plus en plus, et actuellement, la vision des objets est extrêmement confuse. M. Desmarres procède de suite à l'examen du champ visuel périphérique. Le procédé primitif, qui consiste, un point étant fixé par la malade, à promener la main tout autour, suffit, sans qu'il soit besoin de recourir au campimètre, pour lui donner les indications suivantes : le champ périphérique est diminué non pas suivant un secteur, mais suivant une plaque, un îlôt bien défini, situé en haut et en dedans.

L'examen ophthalmoscopique donne la clef du drame mystérieux qui se passe dans le fond de l'œil. Il fait découvrir, à l'extrémité du diamètre antéro-postérieur, une lésion limitée, ayant la forme d'un bouton sphérique, la grosseur d'un pois environ, et faisant dans l'intérieur de l'œil une saillie transparente et d'un rouge clair. La rétine ne flotte pas; au contraire, elle est tendue outre mesure sur ce nou-

veau plan de néoformation — aussi bien, cette forme de décollement sphéroïdal, immobile sur toutes ses faces, est assez caractéristique et M. Desmarres fait inscrire le diagnostic suivant : Décollement considérable de la rétine ? tumeur ?

Le reste de l'examen ne présente plus qu'un intérêt secondaire; notons cependant que le tonus oculaire était normal et que l'affection était absolument indolente, la malade, à part une certaine inquiétude, se portant à merveille.

M. Desmarres demande à voir l'un des parents de la malade, qui se trouvait être l'un de ses vieux camarades, pour le mettre au courant de la gravité de cette affection ; le lendemain, il reçoit la visite de ce parent, lui fait part de ses inquiétudes, ne lui cache pas qu'il s'agit d'une tumeur du fond de l'œil, pouvant devenir redoutable, non-seulement pour l'œil lui-même, mais surtout pour la vie de sa parente, et ajoute, Mme C..., n'étant pas alors décidée à se soumettre à l'opération, qu'au premier signe de douleur, elle devra venir à Paris subir l'ablation de l'organe atteint. Il n'avait pas hésité à fixer un délai de trois mois avant lequel elle reviendrait, et en effet, deux mois et demi après cette conversation, la malade se présentait. En attendant, le traitement suivant avait été conseillé : soins hygiéniques, conserves fumées; lotions d'eau de laitue; petits cataplasmes de farine de riz, trois ou quatre par jour, laissés un quart d'heure chaque fois — puis, quand les paupières seraient moins malades, lotions à l'acétate de plomb, — grains de santé, bon régime, promenades.

Tout cela se passait le 8 septembre et c'est le 9 décembre 1879 que fut pratiquée l'énucléation. Dans cet intervalle de trois mois, bien des changements étaient survenus dans l'œil affecté. Douleurs périorbitaires, rougeur périkératique, larmoiement, immobilité pupillaire avec mydriase, tonus augmenté, en un mot tous les signes du glaucôme ; mais

la modification la plus curieuse consistait dans l'apparition d'une cataracte blanche et complète, dont il n'existait aucune trace avant ces trois mois, et qui soustrayait le fond de l'œil à toute nouvelle investigation ophthalmoscopique. Fort de son premier examen, M. Desmarres n'hésita pas à pratiquer l'énucléation. L'opération et les suites ne présentèrent rien de remarquable ; dix jours après, la malade quittait le dispensaire.

Aujourd'hui, quatre ans après l'opération, elle jouit d'une excellente santé ; depuis trois ans, elle porte un œil artificiel.

L'examen de la tumeur a été fait avec le plus grand soin et a donné les résultats suivants :

« Les caractères macroscopiques du néoplasme suffisent amplement pour démontrer que la rétine et la choroïde ne sont pas envahies, mais seulement repoussées à l'intérieur de l'œil ». La planche, qui accompagne cette observation, représente le globe oculaire sectionné au niveau de l'équateur en deux parties : l'une comprenant la cornée et le cristallin, l'autre montrant la forme, les proportions de la tumeur et sa nuance qui tranche sur le fond noir, pigmenté de la choroïde.

« La moitié du néoplasme que nous avons eu à examiner, a été durcie par les procédés ordinaires : alcool, acide picrique, gomme et alcool. Après avoir séjourné vingt-quatre heures dans chacun de ces liquides, la pièce a pu être coupée et les coupes colorées au picrocarminate d'ammoniaque. Celles-ci ont été exécutées parallèlement au grand axe de la tumeur, de manière à embrasser dans une même coupe la sclérotique et le point d'implantation de cette tumeur.

Au niveau de ce point, le tissu néoplasique se continue avec la membrane fibreuse, mais il existe cependant une ligne de démarcation assez tranchée, et même, à ce niveau, la membrane présente dans une assez grande épaisseur les faisceaux fibreux qui la constituent normalement.

La tumeur elle-même ne présente pas exactement partout la même structure. Dans certains points, encore assez nombreux, la constitution en est simple : des cellules rondes ou simplement fusiformes, munies d'un seul, quelquefois de deux noyaux, d'une part; et une petite quantité de matière amorphe, d'autre part. Dans d'autres points, dont l'évolution est plus avancée, les cellules sont plus nombreuses, tendent à devenir fusiformes; la matière amorphe a disparu. Ces éléments fibroplastiques sont disposés quelquefois sans ordre, mais d'autres fois, sont réunis en groupes, parallèlement les uns aux autres. Ces groupes d'éléments assemblés, disposés les uns à l'égard des autres en ordre variable, montrent un début de fasciculisation. Enfin, dans d'autres points de la tumeur, la fasciculisation est plus avancée, et la coupe y montre des faisceaux ronds ou quadrilatères, nettement séparés les uns des autres par quelques tractus conjonctifs. Dans les endroits les plus jeunes de la tumeur, les cellules rondes sont tellement isolées les unes des autres et entourées d'une si grande quantité de matière amorphe, qu'on pourrait les prendre pour des cellules cartilagineuses.

En résumé, cette tumeur est constituée par des éléments de tissu conjonctif; c'est une tumeur fibroplastique, un sarcôme embryonnaire dans les points les plus jeunes, et déjà fasciculé sur d'autres points. Les vaisseaux y sont peu abondants, et, nulle part, nous n'avons trouvé de granulations mélaniques. »

On trouve rarement une étude aussi consciencieuse, un exposé aussi précis des recherches histologiques; aussi

aurai-je occasion par la suite, de puiser, dans cette remarquable analyse, quelques enseignements utiles.

Quant à l'observation, je ne la ferai suivre d'aucun commentaire; elle est surtout remarquable par sa netteté et constitue véritablement un type de leucosarcôme. Les réflexions qu'elle appelle seront mieux à leur place dans le chapitre consacré à l'étude générale des sarcômes de la choroïde.

SARCÔME

DE LA CHOROÏDE

A. Hémisphere Antér.ur. B. Cristallin
C. Choroïde. D. Sclérotique.
E.E. Tumeur coupée en deux.

DES CANCERS DE L'ŒIL

Division. — Pour me conformer à l'usage, j'adopterai la division des cancers de l'œil en trois catégories : sarcôme, gliôme et carcinôme. C'est elle qui a été admise au Congrès de Paris en 1867 ; elle est, au reste, de beaucoup la plus commode et la plus profitable pour l'exposition de ce sujet si complexe.

Historique. — En 1820 parut le mémoire de Maunoir, de Genève, lequel fit faire un grand pas à la question des tumeurs intra-oculaires, en distinguant le fongus hématode dont il plaça l'origine dans la membrane vasculaire et le fongus médullaire naissant, comme ses prédécesseurs l'avaient établi (Abernethy, 1804, Wardrop, 1815), dans le tissu nerveux. « Cette division fut vivement attaquée; malgré tout, nous devons reconnaître qu'elle était excellente et que le fongus hématode naissant dans la choroïde répond parfaitement au sarcôme actuel de cette membrane, de même le fongus médullaire au gliôme actuel de la rétine. » (Léon Brière, thèse, Paris, 1873).

Vingt ans plus tard, Lawrence (Annal. ocul. 1838), puis Velpeau et Stoltz, de Lyon, reconnurent le caractère envahissant, la malignité du mal. En vain, Sichel et Pamart,

d'Avignon, firent entendre des protestations en citant des cas de mélanose simple non cancéreuse; ils furent obligés de se rendre à l'évidence, grâce à l'intervention de Tavignot et de Guersant; ce dernier (Ann. 1847), déclarait qu'après dix extirpations de tumeurs chez les enfants, il avait eu dix récidives et qu'il renonçait à toute opération.

Puis arriva la période d'application du microscope, grâce auquel les observations acquirent une plus grande précision. Glüge, le premier, fit l'examen histologique d'un sarcôme oculaire et le publia dans les *Archives belges*. Lebert, à son tour, en donna plusieurs autres, et enfin, De Graëfe, en 1858, rapporta dans ses Archives quelques observations de cancers oculaires dont l'étude microscopique avait été faite par Wirchow.

Toutes ces publications et nombre d'autres qui parurent dans les annales d'oculistique, avaient contribué à donner une connaissance assez satisfaisante des cancers; mais il était réservé à Knapp, de Berlin, de traiter cette question dans son ensemble, d'une façon magistrale; c'est en 1868 que parut son *Traité des tumeurs intra-oculaires*. Deux ans plus tard, Becker, de Heidelberg, fit paraître un traité analogue, en insistant plus particulièrement sur le diagnostic ophthalmoscopique de la tumeur à la période de début. On peut dire que ces deux auteurs ont les premiers établi d'une manière définitive l'histoire des cancers intra-oculaires.

Du Sarcôme de la Choroïde

Comme on le voit par l'exposé qui précède, les notions exactes que nous possédons sur cette matière datent à peine de vingt ou vingt-cinq ans. Le seul travail d'ensemble que nous ayons en France est une thèse de Léon Brière

soutenue en 1873 ; elle est donc postérieure aux traités de Knapp et Becker, à qui revient en réalité le mérite d'avoir nettement distingué les diverses variétés anatomiques des sarcômes, tout en précisant les caractères cliniques qui sont communs à toutes ces variétés. Les chapitres concernant la symptomatologie et le diagnostic différentiel sont surtout remarquablement développés dans cette thèse qui, outre qu'elle renferme vingt observations nouvelles, contient plusieurs tableaux synoptiques donnant le relevé sommaire de toutes les observations parues jusqu'en 1873 et qui sont au nombre de 138. Je puiserai à pleines mains dans ce travail, fruit de sérieuses et patientes recherches et qui porte l'empreinte d'une grande érudition à laquelle une exposition claire et méthodique donne encore plus de relief.

Je dois signaler enfin un ouvrage tout récent du professeur Fuchs, de Liège, intitulé *Du sarcôme du tractus uvéal* et dont l'analyse a été faite en 1883 dans le *Recueil d'ophthalmologie.* C'est une étude consciencieuse, riche en observations personnelles, en statistiques intéressantes ; l'auteur s'est particulièrement étendu sur les notions anatomiques qui sont relatives à ces cancers intra-oculaires.

Définition. — Cornil et Ranvier définissent le sarcôme une tumeur constituée par du tissu embryonnaire pur ou subissant une des premières modifications qu'il présente pour devenir un tissu adulte. »

Cette définition est généralement acceptée comme la meilleure, quoiqu'on n'ait garde de lui ménager les critiques; on trouve que le groupe des sarcômes, ainsi délimités, est peu naturel, qu'il renferme des espèces différentes avec des caractères histologiques divers et que, cliniquement, il est invraisemblable, puisqu'à côté des tumeurs excessivement malignes, il en est d'inoffensives. Ces reproches sont en partie faux, en partie exagérés, comme on le constatera à

maintes reprises dans ce travail, et j'avoue, quant à moi, que la définition me satisfait pleinement.

Ainsi le tissu sarcomateux est de nature embryonnaire, il n'y a pas d'équivoque possible. « Ce qui caractérise plus particulièrement le sarcôme, dit Alfred Heurtaux, c'est le cachet de permanence que présentent les éléments embryonnaires dont il est formé; et, bien que dans certains cas quelques parties d'une tumeur sarcomateuse soient susceptibles de présenter des tissus ayant atteint un degré d'organisation plus élevé, on peut dire que cette tendance est toujours partielle, ébauchée en quelque sorte confinée en certains points de la production morbide dont l'ensemble n'en conserve pas moins ses caractères embryonnaires. Au contraire, les tissus de l'embryon en voie de développement et le tissu inflammatoire présentent un caractère provisoire. » (Dict. méd. prat. tom. 32, p. 463).

Division. — Anatomiquement, le sarcôme peut se présenter sous plusieurs aspects. On peut tout d'abord en le considérant quant à la couleur, admettre deux grandes classes : les mélanosarcômes et les leucosarcômes, autrement dits les sarcômes noirs ou pigmentés et les sarcômes blancs. Le sarcôme est noir ou blanc, suivant que le pigment choroïdien participe ou non au travail prolifératif. On peut rencontrer, dans l'épaisseur de ces néoplasmes, des tâches brunes, localisées, indices d'hémorrhagies interstitielles; et que l'on pourrait appeler *hématiques*, puisqu'elles dérivent de l'hémoglobine décomposée. Ces épanchements sanguins qui peuvent se présenter sous forme de piqueté ou sous forme de collection, en foyers, n'ont qu'un intérêt secondaire; ils témoignent simplement d'une vascularisation tout à fait

rudimentaire, impuissante à lutter contre le moindre excès d'irrigation, d'où des ruptures et des extravasations ; ils suivent, au reste, toutes les phases qui sont propres à la stagnation du sang épanché.

La véritable pigmentation, uniforme, généralisée au tout ou à une partie de la tumeur, résulte de l'hypergénèse des cellules pigmentaires. Ce pigment, autochthone, suivant l'expression de Wirchow, se trouve surtout dans les cellules, rarement il est libre dans la substance intercellulaire. En outre il peut être, dans une même cellule, ou bien régulièrememt distribué, ou bien réuni en petits amas dans le rotoplasma, et il est très rare que le noyau de la cellule contienne des granulations pigmentaires.

Les cellules du sarcôme sont alors noires dès l'origine, arrondies et réfringentes. Si l'on rompt une ou plusieurs cellules chargées de pigment, de fines granulations noires s'échappent aussitôt et sont animées du mouvement brownien. La matière pigmentée se mêle à l'eau, comme le ferait l'encre de Chine et lui donne une teinte sépia. Wirchow fait remarquer que la pigmentation dans le sarcôme se distingue toujours de celle des cellules pigmentées de la couche épithéliale choroïdienne et uvéale ; mais elle concorde, par contre, entièrement avec celle des cellules de la lamina fusca et du parenchyme de l'iris.

Il y aurait beaucoup à dire sur la mélanose ; je me bornerai à rappeler qu'elle ne peut jamais être le fait d'une décomposition consécutive à un épanchement sanguin et qu'elle est spéciale aux tissus ou parties qui sont normalement pigmentés.

Le leucosarcôme est beaucoup plus rare que le précédent, puisque sur les 259 cas que comprend la statistique de M. Fuchs; il y a 229 mélanosarcômes (88 °/°) et 30 leucosarcômes (12 °/°). En présence de ces chiffres, s'il y a lieu d'être étonné, ce n'est pas tant de la rareté des néoplasmes appartenant à cette dernière catégorie, que de leur existence

même. Comment concevoir, en effet, la production d'une tumeur incolore aux dépens d'un tissu-mère qui, comme la choroïde, est plus ou moins pigmenté dans toutes ses parties? En fait, il répugne de penser qu'une tumeur non mélanique, blanche comme l'on dit, puisse surgir d'un terrain noir. Wirchow, qui en fait la remarque, renonce à en donner l'explication. Brière hasarde la suivante : le point de départ des leucosarcômes serait la couche chorio-capillaire qui est très pauvre en pigment. Cette opinion me paraît erronée pour deux raisons : théoriquement, c'est une hérésie scientifique que d'attribuer comme lieu d'origine au sarcôme, c'est-à-dire à une prolifération conjonctive embryonnaire, une couche qui ne renferme, outre son réseau capillaire, que de la substance élastique; de plus, quelque faibles que soient les proportions de la matière pigmentée dans cette couche, elles n'en existent pas moins et c'est un facteur qui n'est pas négligeable : le sarcôme devrait être pauvrement pigmenté, mais il devrait l'être. L'erreur n'est pas moins flagrante si l'on s'en rapporte à l'examen histologique. Il n'existe pas une seule observation non seulement qui démontre, mais même qui puisse laisser supposer que la couche chorio-capillaire a donné naissance à une tumeur maligne; il en est, au contraire, et j'en publie une bien démonstrative, qui limite le leucosarcôme à la couche secondaire lamineuse, intermédiaire au stroma et à la sclérotique.

Si l'on veut bien se reporter à l'examen microscopique, p. 14, on y verra exprimé de la manière la plus explicite ce fait, que la choroïde et la rétine sont manifestement repoussées et *non envahies* par la tumeur et qu'au niveau du point d'implantation de celle-ci, « le tissu néoplasique se continue avec la membrane fibreuse, mais qu'il existe cependant une ligne de démarcation assez tranchée ». Mais cette couche lamineuse n'est-elle pas elle-même pigmentée? Oui et non. Tous les auteurs admettent aujourd'hui avec Schwalbe qu'elle se dédouble en deux lamelles, l'une *lamina suprachoroidea*

restant attachée à la choroïde et renfermant encore des corpuscules mélaniques, l'autre également celluleuse, adhérente à la sclérotique et incolore. C'est aux dépens de cette dernière que se développent les leucosarcômes : telle est la seule manière de comprendre leur origine.

Il est une autre division très importante : elle a trait aux diverses formes que peuvent revêtir les éléments embryonnaires.

1° Les sarcômes à cellules rondes ou globo-cellulaires sont constitués par des cellules petites, arrondies, globuleuses, composées d'une masse de protoplasma englobant un ou plusieurs noyaux. Une gangue, sorte de ciment qui assemble les cellules, consistant en une substance molle, amorphe, des vaisseaux nombreux, volumineux et à parois embryonnaires, en complètent l'organisation. La tumeur ainsi constituée offre généralement des limites assez nettes; parfois même la ligne de démarcation est assez tranchée pour que le sarcôme semble enkysté par une capsule de tissu connectif. Cette enveloppe isolante n'est qu'apparente et résulte de ce que le tissu conjonctif de la région, refoulé au fur et à mesure que la tumeur s'accroît, a été tassé sur ses limites.

2° Les sarcômes fusocellulaires ou fibrosarcômes, tumeurs fibroplastiques de Lebert, représentent un stade plus avancé de l'évolution des éléments embryonnaires constitutifs. Les cellules, globuleuses à l'origine, se sont allongées en forme de fuseaux, renflées à leur partie moyenne et effilées à leurs extrémités. Solidement soudées par la substance intercellulaire et se correspondant de telle sorte que la partie renflée d'une cellule adhère à la portion effilée d'une autre, elles constituent des faisceaux. Ordinairement elles possèdent un seul noyau petit et allongé.

En réalité, ces deux sortes d'éléments ne composent jamais le néoplasme d'une manière exclusive. Cellules globuleuses et fusiformes se combinent en proportions variables, et la prédominance des unes ou des autres imprime à la tumeur son

nom et son cachet. D'une manière générale, les fibrosarcômes correspondent à un degré d'organisation plus élevé, impliquent une plus grande lenteur dans la marche de la tumeur et une consistance plus ferme ; le vascularisation est moindre, de même que la quantité de suc qu'on peut obtenir en râclant une coupe fraîche. Au contraire, les sarcômes globulaires sont mous, très vasculaires, s'accroissent rapidement et se généralisent vite.

A quoi tiennent ces divers modes? Probablement à l'âge et à la nature du terrain où évolue le néoplasme. De même que les carcinômes revêtent chez les vieillards la forme squirrheuse, à marche lente, tandis que les formes médullaires encéphaloïdes s'observent plutôt chez les adultes, le sarcôme lui aussi subit l'influence de l'âge ; chez les vieillards, l'économie usée est impuissante à donner cette force d'expansion, cette exubérance qui caractérisent les tumeurs malignes adultes.

Fuchs distingue encore en troisième lieu des sarcômes à cellules ramifiées dont je ne parlerai pas pour le moment ; ils appartiennent plutôt en effet à la classe des gliosarcômes et des gliômes.

Mais à côté de ces formes pures, il en existe de bâtardes dont on a peut-être exagéré l'importance, à en juger par les longs développements qui sont consacrés à chacune d'elles dans les traités. Il est, au reste, loisible de les multiplier à volonté : Fuchs en admet douze, Brière n'en reconnaît que huit. Quelques lignes suffiront pour désigner ces sarcômes qualifiés mixtes, qualificatif qui me paraît au reste très hasardé et bien illogique. De ce nombre sont les sarcômes *ostéoïdes* renfermant dans leur épaisseur des dépôts calcaires, parfois même du tissu osseux véritable avec canalicules de Havers disposés concentriquement et ostéoplastes. D'après Brière, les annales en possèdent plusieurs cas bien nets et toujours il s'est agi d'yeux phthysiques (on sait combien l'ossification de la choroïde est fréquente dans ce cas) atrophiés de longue date et sur lesquels est venu se greffer le néoplasme. — Les *myosar-*

cômes dans lesquels des fibres musculaires lisses réunies en faisceaux sont interposées aux éléments embryonnaires; cette variété, spéciale au corps cilaire, est, du reste, très rare, puisqu'il en existe un seul cas authentique publié par Wecker et Iwanoff. — Les sarc. *carcinomateux* seront examinés dans un chapitre spécial. — Les sarc. *télangiectasiques* se font remarquer par une vascularisation exagérée sous forme de flexuosités, de dilatations ampullaires ou moniliformes. Brière en rapporte trois observations. — Enfin les *myxosarcômes* résultent de la transformation muqueuse des cellules; elles sont détruites par places, il se forme des foyers de *deliquium*; la tumeur en ces points subit une fonte : il en résulte des cavités remplies de matière transparente gélatiniforme.

J'ajouterai, pour compléter cette étude, que les sarcômes de la choroïde sont généralement très vasculaires; aussi la forme fusocellulaire est-elle rare. Presque tous sont mous, succulents; les vaisseaux sont remarquables par la largeur de leur calibre et la minceur de leurs parois. Dans certains sarcômes même, par exemple dans les sarcômes fasciculés, on ne peut reconnaître aux vaisseaux aucune paroi; ils se présentent comme des canaux creusés dans la substance même de la tumeur, et cette particularité, ainsi que l'a fait remarquer Waldeyer, expose à une rapide infection (Rec. opth. loc. cit.).

Au point de vue macroscopique, on peut, avec Fuchs, distinguer deux formes : la forme diffuse et la forme circonscrite. La première, excessivement rare, est caractérisée par un épaississement général de la choroïde, de telle sorte que toute cette membrane ou seulement une notable partie soit intéressée dès le début. Cet épaississement peut se faire d'une manière uniforme ou bien par petites élevures qui finissent par se souder les unes aux autres. Dans la forme circonscrite, le sarcôme se présente comme une excroissance qui présente à considérer deux parties : le col, point d'implantation généralement étroit;

la tête, représentant la masse qui s'épanouit, qui se développe librement vers les milieux fluides du moment où la choroïde est intéressée dans toute son épaisseur; la rétine ne peut opposer aucune résistance, elle se décolle. Cette tête présente en général une forme arrondie ou lobulée, plus ou moins régulière. Il n'y a aucun rapport entre la grosseur de la tête et la largeur du col; il arrive parfois qu'une tumeur remplissant presque le globe oculaire, ne tient à la choroïde que par un étroit pédicule.

Quant au siége de ces tumeurs, voici la répartition qui en est donnée par Fuchs. Sur 259 cas, il trouve 16 sarcômes de l'iris (6 °/₀), 22 sarc. du cercle ciliaire (9 °/₀), et 221 sarc. de la choroïde (85 °/₀). C'est le plus souvent près du pôle postérieur que prend naissance le sarcôme choroïdien, soit dans la région maculaire, soit dans la partie externe de la papille.

Il est plus malaisé de déterminer de quelles couches choroïdiennes les sarcômes tirent leur origine. J'ai déjà démontré que les leucosarcômes provenaient de la couche celluleuse adhérente à la sclérotique ; on admet, en général, que les mélanosarcômes se développent aux dépens de la couche du stroma; je le veux bien, mais peut-être faut-il aussi en considérer bon nombre comme ayant leur point de départ dans le *lamina supra choroïdea*, lamelle celluleuse et pigmentée attachée à la choroïde.

Je ne parlerai point des sarcômes inflammatoires de Knapp. C'est une catégorie à rayer définitivement de la nomenclature ; ces deux mots jurent d'être accouplés, l'un étant la négation de l'autre. Ce nom a été appliqué par cet auteur à des états pathologiques complexes, où, à côté de l'hyperplasie choroïdienne aboutissant à un tissu organisé, on trouve des collections purulentes, du staphylôme, etc. Il s'agit là d'une désorganisation totale de l'œil qui est susceptible de dénominations multiples, choroïdite purulente,

choroïdite hyperplastique, panophthalmite chronique, mais nullement d'un état sarcomateux.

Physiologie pathologique. — Etant donné un néoplasme implanté sur la choroïde, faisant saillie dans l'intérieur de l'œil, quelles en seront les conséquences ? Mécaniquement, il y a obstacle à la circulation, congestion choroïdienne par compression des voies de retour, transsudation de sérosité qui soulève et décolle la rétine. Ce décollement rétinien, produit directement par la néoplasie et indirectement par la collection séreuse, peut devenir total au point que la membrane nerveuse, d'hémisphérique qu'elle était, devienne infundibuliforme, la partie évasée de l'entonnoir correspondant à l'*ora serrata* et la partie effilée à la papille optique, les seuls points où elle ait conservé ses attaches. Grâce à ce décollement, qui se produit en général de bonne heure, le tissu rétinien est longtemps réfractaire à l'envahissement sarcomateux, mais la tumeur augmentant sans cesse, finit par désorganiser, par s'assimiler, si l'on veut, d'abord les couches externes et bientôt toutes les autres. Le nerf optique, à son tour, est envahi ou bien atrophié par étouffement. Le corps vitré qui, dès le début, s'est opacifié, se résorbe peu à peu, si bien qu'au moment où le décollement est total, il est réduit à ce petit espace évasé dont je parlais tout à l'heure. Le cristallin devenu opaque est refoulé ainsi que l'iris contre la cornée, et le corps ciliaire aplati, puis rongé, englobé par la tumeur, finit par disparaître. La membrane fibreuse est, entre toutes, celle qui résiste le plus longtemps; cependant elle peut céder à la longue et la tumeur se fraie un passage par l'un des quatre points de moindre résistance qui suivent : 1° au niveau des sinus équatoriaux; 2° le long de la gaîne du nerf optique et par le névrilème; 3° à l'attache des muscles droits; 4° dans le sillon de séparation de la cornée. Il est à noter que la sclérotique, distendue outre mesure, s'en-

tr'ouvre, se laisse déchirer, mais sans se laisser absorber par les éléments cancéreux. Il y a dissociation et non destruction. Ses fibres sont réfractaires, elles sont débordées par le torrent, mais elles restent elles-mêmes à l'état de ruines encore reconnaissables. La cornée résiste longtemps aussi ; finalement elle peut donner issue à la néoplasie de deux façons : ou bien elle est rongée par places, atteinte par continuité, surtout vers sa périphérie, ou bien il survient une nécrose centrale consécutive aux troubles vasculaires; elle tombe en putrilage. Une fois la coque oculaire rompue, le sarcôme gagne la capsule de Ténon, les parois orbitaires, écarte les paupières et apparaît comme une tumeur mollasse, fongueuse, saignant au moindre contact, laissant suinter un ichor fétide jaunâtre ou noirâtre, suivant qu'elle est ou non mélanique, en même temps que se fait la généralisation à toute l'économie.

Symptomatologie.

Le cadre de ce travail ne me permet de consacrer à l'étude des symptômes que peu d'espace; je m'efforcerai de rester concis tout en étant complet; pour les détails qui mériteraient d'être approfondis, je renvoie le lecteur à la thèse de Brière où ce chapitre est l'objet de longs développements.

A part les cas dans lesquels l'origine du mal paraît remonter à un traumatisme ou à un état inflammatoire dont la date est présente à la mémoire, les malades n'ont généralement que des souvenirs très vagues sur la façon dont le sarcôme s'est signalé à leur attention. Le début est presque toujours insidieux, la douleur fait le plus souvent défaut. C'est d'une manière fortuite, comme pour la cataracte, que le malade s'apercevra en fermant un œil que la

vision de l'autre a diminué. Cette amblyopie monoculaire présente quelques particularités : on constate dans le champ visuel des lacunes, des scotômes sous forme d'îlôts bien définis et variables suivant le point d'implantation de la tumeur ; mais il est rare qu'un secteur soit intéressé dans toute son étendue. C'est un signe de grande valeur à ce double titre qu'il apparaît le premier et qu'il est constant. Le malade peut accuser en outre de la métamorphopsie, les objets paraissant déformés et les lignes brisées, ou encore diverses sensations lumineuses subjectives telles que phosphènes, éclairs, feux jaunes et rouges, auréoles, etc. ; elles sont dues au tiraillement et à la compression des fibres rétiniennes soit par la tumeur elle-même, soit par l'exagération de tension intra-oculaire consécutive.

Ainsi prévenu, l'observateur examinera l'œil et pourra lui trouver un aspect particulier ou plutôt un reflet bizarre que Beer a désigné sous le nom d'œil de chat amaurotique. On peut voir ce reflet chatoyant, miroitant dans l'œil d'un chat placé dans la pénombre; il est dû à la présence du tapis qui réfléchit fortement la lumière. Ce signe a bien son importance, mais n'est pas caractéristique, comme le croyait Beer, puisqu'on le rencontre dans tous les processus irritatifs qui occasionnent un décollement rétinien.

C'est l'ophthalmoscope qui est juge souverain. A ne considérer que l'observation qui sert d'introduction à ce travail, la description des signes ophthalmoscopiques paraît tellement frappante de sobriété et de concision, qu'on pourrait s'illusionner sur les difficultés que présente le plus souvent, que présente même toujours un pareil examen. On reviendra à des notions plus saines en songeant que la lésion n'est pas d'ordinaire aussi nettement accusée, que l'examen peut être plus ou moins impraticable par le fait des désordres, des troubles engendrés à la longue par la tumeur, et enfin que tout le monde ne manie pas l'ophthalmoscope comme Alp. Desmarres. Il y a, dans les quelques

lignes consacrées à cette partie de l'observation l'empreinte de ce je ne sais quoi avec lequel on pose *cito et tuto* un diagnostic ; cela peut faire honneur aux qualités personnelles, mais les exigences de la science médicale sont plus grandes, elles demandent des indications rigoureuses et raisonnées. Force est donc de discuter la valeur de chacune des données fournies par l'examen au miroir.

L'ophthalmoscope, muni de la loupe pour l'examen à l'image renversée, nous montre tout d'abord dans le fond de l'œil une partie brillante ou tout au moins présentant un reflet spécial, qui est tantôt rose, jaunâtre, tantôt rouge. Tout autour existe un liseré bleuâtre, comme ombré, peu miroitant. On comprend sans peine les variations dans l'intensité du reflet et dans les nuances de coloration, si l'on tient compte de toutes les particularités anatomiques qui peuvent se produire. La tumeur peut être un leucosarcôme coiffé par la rétine et la partie pigmentaire de la choroïde ; dans ce cas le reflet est uniquement occasionné par la saillie, par le soulèvement de ces membranes ; ou bien la tumeur est mélanique, mais il y a des degrés dans la pigmentation, et puis la choroïde peut être intéressée suivant une plus ou moins grande épaisseur ; la rétine elle-même peut avoir subi des modifications. Il est facile de voir que la rétine est soulevée au niveau de la partie brillante et d'y découvrir la continuation des vaisseaux rétiniens, mais sur un plan antérieur. De plus ce soulèvement présente une forme sphéroïdale presque caractéristique et cette proéminence est bien plus accusée qu'elle ne l'est jamais, à surface égale, pour un décollement ordinaire : dans ce dernier cas, il y a fusion plus uniforme de la tumeur avec les parties voisines, ce qui se conçoit puisque la nappe liquide est limitée dans sa force de répulsion de la membrane nerveuse vers le centre par sa tendance à l'infiltration périphérique. Du reste, l'absence de plissements et d'ondulations, la teinte plus foncée de la surface projetée en

avant, viennent dissiper tous les doutes : c'est que d'un côté il y a un liquide mobile, fluctuant, réfléchissant mal la lumière, tandis que de l'autre, il y a une masse charnue avec sa vascularisation propre. Souvent même, il est possible de reconnaître à travers la rétine un lacis vasculaire, de nouvelle formation, situé plus profondément : ce sont les fins ramuscules, les capillaires de la tumeur. Par le moyen des mouvements parallactiques, si on porte légèrement la tête dans un sens ou dans l'autre, on constate que ces petits vaisseaux très fins ont une direction tout à fait irrégulière, se déplacent plus que les gros vaisseaux rétiniens vus simultanément et qu'ils sont par conséquent situés sur un plan postérieur. La reconnaissance précise de ce réseau vasculaire anormal constitue un signe pathognomonique qui dispense de tous les autres.

Notons encore que le siége presque constant du décollement ordinaire est dans l'hémisphère inférieur, alors que la tumeur peut siéger partout aussi bien en haut qn'en bas. Enfin le décollement séreux simple ne se produit guère sans qu'il y ait eu antérieurement traumatisme, chûte, myopie très forte avec staphylôme et choroïde; il s'accompagne presque toujours de violents maux de tête ; ces symptômes font défaut ou sont bien exceptionnels dans le cas de sarcôme.

Deuxième période. — Cette division en périodes étant purement artificielle, je crois qu'il est préférable de considérer comme appartenant à une deuxième période les troubles vasculaires qui exagèrent la tension intra-oculaire et produisent le décollement. A partir de ce moment, en effet, la scène est complètement changée, tant pour le médecin que pour le malade. Jusqu'ici le malade pouvait ne se douter de rien et le médecin voyait clair dans le fond de l'œil; dès maintenant le malade va sentir son mal alors que le médecin ne le verra pour ainsi dire plus.

1° Signes subjectifs. — Le patient qui avait pu ne pas remarquer l'amblyopie monoculaire du début et ne pas s'inquiéter de quelques phosphènes passagers, ira forcément chez son médecin se plaindre de douleurs aiguës, occupant une moitié de la tête et revenant par accès. Ces douleurs sont atroces, térébrantes ou lancinantes ; elles augmentent la nuit et deviennent alors intolérables. Concurremment il accusera des nuages, des brouillards, des mouches volantes, et parfois la presbytie qui existait déjà, vu l'âge de prédilection du sarcôme choroïdien (de 40 à 60 ans), s'accentuera brusquement. Tout cela s'explique par l'exagération de pression intra-oculaire, par la tension glaucômateuse, conséquence de la congestion choroïdienne. Les nerfs ciliaires sont comprimés, d'où les douleurs ; l'osmose de l'humeur vitrée est gênée, d'où les flocons et le fonctionnement du muscle ciliaire est entravé, d'où la brusque progression de la presbytie.

Un degré en plus et tous ces signes seront encore exagérés pendant que l'amblyopie réduite jusque-là à un trouble général et à un scotome plus ou moins étendu, deviendra absolue dans une moitié du champ visuel. C'est qu'il sera survenu un décollement de la rétine par l'interposition d'un liquide entre elle et la tumeur qui la sous-tendait auparavant.

2° Signes objectifs. — En première ligne se place l'habitus glaucômateux de l'œil incriminé : aspect glauque, teinte légèrement fumée de l'œil due au dépolissement de la cornée et à la décoloration (fauve) de l'iris, propulsion de l'iris et diminution de la chambre antérieure, immobilité et dilatation de la pupille, insensibilité de la cornée, hypérémie de la conjonctive bulbaire, larmoiement, exagération de la tension intro-oculaire. Je ne prétends pas que ces signes se retrouvent toujours avec la netteté que semble comporter une énumération aussi laconique ; il peut exister des irrégularités, des anomalies, surtout des degrés variables d'un malade à l'autre dans l'intensité de ces phénomènes et tout cela pourra rendre l'obser-

vation épineuse ; du moins sera-t-il presque toujours possible de reconnaître s'il y a ou non augmentation du tonus.

Après quoi, il faudra s'armer de l'ophthalmoscope. De Graëfe a contesté son utilité ou du moins a émis des doutes sur elle, parce que trois fois il lui est arrivé de prendre pour de simples décollements des cancers intra-oculaires ; Knapp qui les a pour ainsi dire codifiés a aussi commis pareille erreur et bien d'autres encore. Il n'est donc pas inutile d'insister quelque peu sur les particularités que pourra présenter cet examen : 1° soit d'abord un sarcôme à la période glaucômateuse, mais sans décollement ; il peut se faire que les humeurs oculaires aient conservé leur transparence, auquel cas le diagnostic se fera aussi aisément qu'à la première période, ou bien ces mêmes humeurs sont opaques, troubles, floconneuses ou filamenteuses, alors les rayons lumineux réfléchis par le miroir ne peuvent percer le nuage et l'on donne à la maladie l'étiquette glaucôme suivie ou non d'un ? Conséquemment on pratique l'iridectomie, et ce faisant, on n'a pas soulagé le malade puisque peu de temps après, le tonus redevient ce qu'il était primitivement ; de plus on a donné un coup de fouet au cancer et une opération radicale ultérieure a perdu toutes chances de réussite ; 2° le plus souvent, dans le cours de cette période glaucômateuse, il se produit un décollement brusque de la rétine, par l'interposition entre elle et le sarcôme d'un exsudat liquide. Il est probable que le fait n'aurait pas tardé à se passer chez la malade dont je rapporte l'observation. Les sarcômes implantés sur la macula ont plutôt une tendance à fuser vers l'orbite et l'irruption liquide qui pourrait décoller la rétine n'a pas raison d'être, car il n'existe pas de tension exagérée, l'envahissement du nerf optique constituant pour l'œil lui-même une sorte de soupape de sûreté. Brière insiste sur les variations des formes de décollement suivant le siége des sarcômes. S'il occupe la moitié inférieure, son sommet est encore adhérent à la membrane nerveuse et le liquide est collecté tout autour de la

base du néoplasme. S'il occupe, au contraire, l'hémisphère supérieur, le liquide s'accumule en vertu de la pesanteur entre le sommet et la rétine, la base de la tumeur restant adhérente, et il se collecte sous une forme analogue, quoique moins nette, à celle de la tumeur, c'est-à-dire sphéroïdale.

Et alors, en supposant même les choses au mieux, en admettant la transparence des milieux liquides, il faut bien reconnaître que le diagnostic est embarrassant. La sérosité exsudée masque le sarcôme, comment le deviner? par l'absence des conditions étiologiques, myopie, etc., qui président à l'apparition du décollement simple — par la différence de siége, quand la tumeur occupe l'hémisphère supérieur; elle est presque toujours dans l'hémisphère inférieur dans le second cas, — par l'examen de la pression intra-oculaire ; d'une part T est toujours supérieur ou au moins égal au T normal s'il y a tumeur solide. T est toujours abaissé d'autre part. — Enfin d'après Galezowski, il existerait souvent dans le cancer des exsudations blanchâtres s'étendant en éventail au pourtour du nerf optique.

En somme, le diagnostic peut offrir à cette période des difficultés très grandes, parfois même insurmontables, et, malgré les connaissances acquises dans ces vingt dernières années, on doit admettre qu'un observateur ne pourra pas toujours se prononcer là où trois fois de suite s'est égaré le génie de De Graëfe. On peut dire de cet examen ce que disait spirituellement Pajot dans d'autres circonstances : rien n'est plus facile, quand c'est facile ; rien n'est plus difficile, quand c'est difficile. Brière insiste avec juste raison sur l'importance de l'exagération du tonus ; mais ce signe lui-même ne peut-il pas faire défaut ? c'est ce qui arrive quand la coque fibreuse a cédé sur un point quelconque et ce point peut être inaccessible à nos moyens d'exploration. Parfois, dans un de ces cas douteux, on pourrait, à l'exemple de Arlt, risquer une ponction : l'absence d'affaissement suffisamment prolongé serait alors une indication.

Troisième période. — Généralisation. — Elle commence au moment où la coque fibreuse s'est laissée entamer par le cancer ; c'est l'enfance de l'art de faire un diagnostic dans ces conditions. Je suppose une terminaison qui était autrefois des plus fréquentes, avant l'invention de l'ophthalmoscope, alors qu'on ne faisait le diagnostic que *de visu*, la nécrose centrale de la cornée. La tumeur repousse tout, iris et cristallin et devient extérieure ; imaginez une masse charnue, formée par des bourgeons rougeâtres, sanieux, saignant au moindre froissement, décorez-la de sa vieille et expressive dénomination fongus hématode, et vous serez aussi savant qu'on pouvait l'être il y a cinquante ans.

D'autres fois, l'envahissement cancéreux se produit vers l'anneau périkératique, en un ou plusieurs endroits, sous forme de petites tumeurs mollasses, ou bien encore au niveau de l'insertion des muscles droits, là où pénètrent les vaisseaux ciliaires antérieurs, au niveau de l'équateur, grâce aux vasa vorticosa, enfin au niveau de la papille optique.

Quoiqu'il en soit, à partir de ce moment, il y a une détente dans les signes subjectifs : la tension glaucômateuse cesse et avec elle les douleurs oculaires et périorbitaires.

J'insiste sur les deux faits suivants : 1° que le sarcôme a deux modes pour franchir le rempart qu'oppose le tissu fibreux à son envahissement. Il peut amener la nécrose, la fonte de la cornée par les troubles vasculaires qu'il détermine, troubles incompatibles avec la nutrition de cette membrane ; alors il fait saillie en masse par cette ouverture béante. Tout obstacle est tombé, la tumeur grossira rapidement jusqu'au point d'entrouvrir les paupières en y déterminant une sorte de paraphimosis.

Dans le second mode, il procède avec moins de fracas, s'insinue entres les fibres sclérales qu'il désagrège, dissocie mais sans les détruire. Ici plus d'ouverture béante ; il s'accroît sourdement sur plusieurs points à la fois, par

petits nodules épiscléraux, par petits groupes d'abord isolés qui finiront par se syndiquer à nouveau pour former un fongus extra-oculaire.

Fuchs donne un relevé intéressant des voies de propagation suivies par le sarcôme. Il trouve 41 cas sur un total de 96, soit près de la moitié, où le sarcôme s'est propagé hors de l'œil par la partie postérieure, particularité qui s'explique en partie par la moindre épaisseur de la sclérotique en arrière, mais surtout par le grand nombre de trous qu'offre cette membrane en cet endroit, pour laisser passer le nerf optique et les artères ciliaires postérieures ; après la partie postérieure de l'œil, c'est le bord de la cornée qui est le lieu de perforation le plus fréquent (32 fois sur 96).

2° J'insiste encore sur ce fait que le sarcôme s'impose au premier examen s'il a fait irruption par l'hémisphère antérieur, mais que si la rupture a eu lieu vers le pôle postérieur, ce qui est fréquent, ou même vers l'équateur, nous n'en serons avertis que par l'exophthalmie, et celle-ci ne sera souvent accusée que par une recherche minutieuse de la diplopie.

Par la suite, le sarcôme continuera à se propager par voie de continuité aux tissus voisins, aux parois de l'orbite, et même suivant le nerf optique à la cavité crânienne, où il déterminera des accidents cérébraux variables ; et puis enfin il aboutira à la cachexie cancéreuse, c'est-à-dire que des reproductions métastiques de la tumeur apparaîtront dans divers organes, de prime abord et plus spécialement sur le foie. On y retrouvera des noyaux cancéreux que l'examen histologique démontre être de nature identique à celle de la tumeur primitive. En cas de mélanosarcôme, par exemple, le foie sera considérablement hypertrophié (on l'a vu, d'un volume triple à ce qu'il est normalement), parsemé de grosses bosselures noirâtres où l'on retrouve les granules pigmentées et les éléments embryonnaires de

la tumeur maligne oculaire. Souvent aussi les poumons, les ganglions, etc., seront envahis, l'état cachectique augmentera chaque jour et la mort arrivera promptement.

Diagnostic différentiel. — Je ne reviendrai pas sur les divers signes qui distinguent le sarcôme du glaucôme simple et du décollement de la rétine. Ce serait répéter sans profit une partie du chapitre précédent, ces deux syndrômes faisant partie intégrante du cadre symptomatique des cancers intra-oculaires.

La confusion pourrait être faite avec un entozoaire sous-rétinien : d'une manière générale le cysticerque apparaît avec une allure plus vive et provoque des douleurs bien plus intenses. Si les milieux sont encore transparents, il se présente à l'ophthalmoscope sous l'aspect d'une vésicule bleuâtre, très mobile, fluctuante et animée de mouvements vermiculaires, ce qui est pathognomonique. Si la maladie déjà a provoqué le trouble des humeurs, le diagnostic devient fort difficile, sinon même impossible. Au reste le traitement qui convient est le même dans les deux cas, l'énucléation.

Quant à l'irido-choroïdite, elle peut donner lieu à l'apparition de pus dans le fond de l'œil et simuler une tumeur intra-oculaire; mais à l'ophthalmoscope cette collection purulente aura une teinte jaune blanchâtre, sans reflet miroitant et, comme l'a dit Desmarres père, il y aura diminution dans la densité du globe de l'œil. La marche de la maladie, les commémoratifs achèveront de résoudre la question.

Bien que devant étudier le gliôme dans le chapitre suivant, je dois dire à cette place que cette tumeur de la rétine est l'apanage des enfants au-dessous de 15 ans, alors que le sarcôme de la choroïde ne se voit jamais avant l'âge de 20 ans ; l'hésitation ne sera donc jamais possible.

Étiologie. — Je réserve cette question à laquelle je consacrerai de longs développements dans la seconde partie de ce travail. Je me bornerai à dire maintenant que le maxi-

mum de fréquence du sarcôme choroïdien est entre 40 et 60 ans; qu'il est très rare, bien qu'on en ait vu, entre 20 et 30 ans. Il paraît frapper davantage le sexe masculin qui en revendique les 2/3; — sur 78 cas, Brière n'en trouve que 24 appartenant au sexe féminin.

Pronostic, marche. — Fatalement mortel autrefois, alors que le diagnostic du sarcôme ne pouvait être fait qu'à la période de généralisation, il est aujourd'hui moins sévère. Les guérisons radicales obtenues par une prompte énucléation sont déjà assez nombreuses. L'observation que je rapporte en est un exemple bien encourageant. Brière en note plusieurs et Fuchs estime à 6 p. 100 la proportion des guérisons définitives. On peut espérer qu'il ira toujours s'adoucissant et qu'il bénéficiera encore des connaissances nouvelles, du nombre toujours croissant des spécialistes qui sauront le dépister quand il est encore latent, conséquemment des soins médicaux appropriés que les malades rechercheront d'autant plus vite qu'ils seront plus à leur portée; car le grand écueil à éviter, c'est que les malades n'aillent trop tard consulter le spécialiste.

On compte pour les cas mortels une durée moyenne de trois ans; est-il besoin de dire que cette durée est très aléatoire ? On peut dire d'une manière générale que les sarcômes mélaniques sont les plus graves et que pour les sarcômes blancs, la rapidité de la généralisation est en raison directe de la mollesse, c'est-à-dire de la prédominance des éléments embryonnaires ; les fibrosarcômes ont une allure plus lente. L'âge du malade doit entrer en ligne de compte; il est admis, en effet, pour tous les cancers que, plus le sujet est jeune, plus le mal est envahissant; inversement, dans la vieillesse, le sarcôme progresse lentement et met longtemps à se généraliser.

Traitement. — Le seul traitement rationnel est l'extirpation, aussi complète que possible, de l'œil et des parties

annexes dont on constate ou soupçonne l'envahissement. Il me paraît inutile de passer en revue les différentes méthodes d'énucléation ; l'une des plus pratiques et aussi l'une des plus anciennes ; c'est le procédé de Bonnet, de Lyon. Si la tumeur fait saillie en dehors du globe, il y a nécessité de vider l'orbite de son tissu cellulaire, de râcler les parois orbitaires et de cautériser le tout au fer rouge afin de prévenir les récidives. « Si les lésions sont trop considérables, si l'âge du malade ou son état général contre-indiquent l'opération, le médecin sera réduit à traiter les symptômes dominants. Désinfectants à l'extérieur, narcotiques à l'intérieur. Lorsque des hémorrhagies se feront à la surface de la tumeur, il ne faudra pas hésiter à employer le fer rouge. L'emploi du cautère actuel doit être préféré à l'emploi du perchlorure de fer et des astringents styptiques, parce qu'il permet, tout en arrêtant le sang, de détruire un peu de la production de mauvaise nature ». Dict. méd. prat. tom. 24, p. 309. Cette dernière méthode est passive de ce double reproche : c'est une torture qu'il est préférable d'épargner à un malade épuisé et condamné à mort ; de plus cette cautérisation violente peut chagriner le mal, lui donner un coup de fouet et accélérer la terminaison fatale. A mon sens, le perchlorure de fer est le plus acceptable.

Gliôme de la Rétine

J'aborde maintenant l'étude du gliôme que l'école allemande considère comme une deuxième espèce de cancer. Il a déjà été dit que c'est vers 1815 qu'on eut la première notion de l'existence d'un néoplasme spécial à la rétine et qu'on appela fongus médullaire ; mais la détermination précise n'en a été faite que dans ces derniers temps grâce aux travaux de Robin, Wirchow, Rindfleisch, Knapp,

Hirschberg, Iwanoff, Cornil et Ranvier, Gayet et Poncet de Cluny. Warlomont en a fait une description remarquable dans les annales d'oculistique, en 1876.

Définition. — Caractères anatomiques. — Le gliôme, dont l'étymologie signifie tumeur qui a la consistance de la glue, est constitué par l'hyperplasie de la névroglie. Wirchow a baptisé de ce nom le tissu conjonctif qui enveloppe les cellules nerveuses, sorte de ciment qui forme la charpente des centres cérébro-spinaux et de quelques expansions nerveuses spéciales, dont la rétine. Tous les auteurs sont unanimes à considérer la névroglie comme un tissu conjonctif dont la forme et la disposition spéciales sont en rapport avec son rôle de soutien des cellules nerveuses; devant cette unanimité, devant toutes les raisons qui plaident en faveur de cette manière de voir, toute discussion serait superflue. Il est bon d'ajouter que ce fait a été démontré d'une manière irréfutable par Ranvier au moyen de la purpurine : ce réactif ne colore pas les éléments nerveux, fibrilles, bâtonnets, tandis que les deux couches de grains passent immédiatement au rouge, cette coloration étant la réaction caractéristique du tissu conjonctif; or, les cellules du gliôme étant aussi fortement rougies par la purpurine, leur nature connective est hors de toute contestation.

Ce néoplasme se présente tantôt sous la forme d'un épaississement général de la rétine presque tout entière convertie en une masse de grains ressemblant beaucoup à ceux des couches granuleuses, tantôt sous la forme de petites tumeurs arrondies, assez semblables à des granulations tuberculeuses. Ces dernières s'accroissent sans cesse pour aboutir à la constitution d'une tumeur unique, implantée sur un point quelconque, aussi bien au pourtour de la papille que vers l'*ora serrata*.

Cette tumeur, de consistance molle, présente une teinte

blanchâtre ou rosée, nuance hortensia, dit Wirchow; la coloration est en rapport avec le degré de vascularisation. Il peut exister par places des points diversement colorés, du rouge noir au jaune ôcre, indices d'hémorrhagies interstitielles; mais jamais la tumeur n'est véritablement et uniformément noire, la choroïde avec ses cellules pigmentaires restant complètement étrangère au travail prolifératif.

Les bords de la tumeur sont vagues et se confondent avec la rétine environnante; souvent dans leur voisinage on trouve éparses quelques nodosités gliomateuses qui n'ont pas fait corps avec la masse. Celle-ci fait saillie dans l'intérieur de l'œil, ayant l'aspect d'un mamelon assez régulièrement arrondi; au contraire, la choroïde doublée par la membrane fibreuse, résiste à l'envahissement néoplasique et, de ce côté, la tumeur est généralement irrégulière et bosselée.

Dans son développement ultérieur, le gliôme, d'une manière générale, se comporte comme le sarcôme; pour éviter les redites, je renvoie le lecteur au paragraphe où j'ai exposé la physiologie pathologique de ce dernier, p. 27. La rétine étant de plus en plus soulevée, boursouflée par l'accroissement progressif du néoplasme, finit par ne plus circonscrire qu'un petit espace infundibuliforme ou sans forme précise comprenant les résidus du corps vitré. De l'autre côté, la choroïde ne tarde pas à être attaquée; elle se laisse pénétrer par cette végétation néoplasique, plutôt qu'elle ne participe elle-même à l'hyperplasie; à aucun moment, elle ne joue un rôle actif dans le développement de la tumeur, ce qui est suffisamment prouvé par l'absence constante de pigmentation.

Quant au nerf optique, il ne peut manquer d'être atteint par voie de continuité. Il est parsemé de nombreux petits foyers situés dans la partie du nerf la plus voisine du globe. On l'a vu acquérir le volume du doigt dans son trajet orbitaire. C'est principalement le long de l'artère et de la

veine centrales que se fait la propagation; on comprend, du reste, vu la continuité des fibres de la rétine et du nerf et l'absence d'obstacle (car on ne peut donner ce nom à la lame criblée), que le néoplasme a, de ce côté, sa voie toute tracée; parfois l'infiltration remonte jusqu'au *chiasma* et même au-delà. De Vecker, dans sa thérapeutique oculaire, fait remarquer que la propagation dans le gliôme se fait suivant la direction de la substance nerveuse elle-même, tandis que dans le cas de tumeur maligne de la choroïde, l'extension du mal a lieu le long du tissu cellulaire qui tapisse la gaîne du nerf optique.

Quoiqu'il en soit, la tumeur va bientôt se trouver à l'étroit dans la coque oculaire et se créer une issue au dehors, soit par la cornée, soit en dissociant la sclérotique. A partir de ce moment, elle progresse rapidement et envahit toutes les parties molles avoisinantes, tissu cellulaire de l'orbite, glande lacrymale, conjonctive, paupières, et, en dernier lieu, nerfs et muscles.

La voûte orbitaire est perforée : de là, propagation possible du néoplasme dans la cavité crânienne, dans les fosses nasales, dans les sinus maxiliaires, et jusque dans les fosses temporale et ptérygoïdienne. Les ganglions maxillaire et préauriculaire, ceux du cou même peuvent entrer en scène et acquérir un volume considérable; la métastase sur les viscères, en particulier sur les poumons et sur le foie aboutit à une cachexie promptement mortelle : tel est en résumé le tableau anatomique de la maladie.

Diverses métamorphoses régressives peuvent apparaître dans la masse néoplasique : ce sont des altérations graisseuses, caséeuses et calcaires, pouvant amener un ratatinement de la tumeur et un arrêt dans l'évolution du mal, arrêt temporaire et localisé qui ne fait que retarder sans empêcher la généralisation et la cachexie ultime.

Examen histologique. — Au microscope, le gliôme se décom-

pose en une multitude de grains dont le diamètre varie entre 0m,006 et 0m,012. Ces grains sont des cellules arrondies, pourvues d'un noyau volumineux qui en occupe presque toute la cavité, le protoplasma étant fort peu abondant. Entre ces éléments principaux se trouve une mince couche de matière amorphe isolante; en outre, de nombreux vaisseaux à parois embryonnaires parcourent la tumeur dans tous les sens. A côté de ces éléments constitutifs agglomérés, on trouve disposées en séries parallèles de fines travées connectives qui forment des cloisons assemblant entre elles toutes les parties de la masse gliomateuse.

Je m'empresse de dire que si l'on peut rencontrer par-ci par là un gliôme type répondant à la description qui précède, il est loin d'en être toujours ainsi. Il n'est pas rare, à côté de ces éléments arrondis et tout à fait embryonnaires, d'en voir d'autres déjà plus élevés en organisation, que l'école française appelle des cellules fibroplastiques. Le nombre de ces dernières est plus ou moins grand, mais jamais il n'est aussi considérable que dans certains sarcômes de la choroïde. La constatation de leur existence présente ce seul intérêt qu'elle équivaut à un essai d'organisation, à un degré d'évolution plus avancé qui se traduit en clinique par une marche plus lente et un pronostic un peu plus favorable. C'est à ce genre de tumeurs que Waldeyer a cru devoir donner le nom de gliosarcômes.

Il est à noter dans l'histologie de ces néoplasmes un autre fait intéressant et diversement interprété, je veux dire qu'on peut rencontrer une troisième sorte de cellules : celles-là sont polymorphes et pourvues d'un ou plusieurs petits prolongements, d'où il résulte que la tumeur est parcourue par un fin reticulum à mailles irrégulières. On a même prétendu établir d'une manière irréfutable, en se basant sur l'existence de ces cellules, l'autonomie, le caractère spécifique du néoplasme gliomateux. En mai 1883, le *Recueil d'ophthalmologie* a analysé un travail du docteur Vetsch relatant vingt-

trois observations de gliômes traités à la clinique du professeur Horner, de Zurich. Je reproduis textuellement les lignes suivantes empruntées à cette analyse : « Dans quatre cas, on trouva indépendamment des cellules rondes habituelles, des cellules pourvues d'un, de deux ou plusieurs prolongements. Ces dernières cellules sont d'autaut plus difficiles à trouver que la pièce a séjourné davantage dans le liquide de Müller. Cette particularité de structure a échappé à Knapp, Hirschberg et Iwanoff, mais Wirchow l'avait déjà remarqué (traité des tumeurs). Wirchow a également signalé la présence de ces cellules à prolongements dans le gliôme du cerveau, et de mon côté, j'ai pu les observer dans des préparations fraiches de gliômes du cerveau et de la rétine. Il me paraît donc inexact de ne voir (comme le font Hirschberg et quelques autres) dans le gliôme de la rétine qu'un sarcôme à petites cellules rondes. » On le voit, Vetsch revendique clairement pour le gliôme des propriétés spécifiques ; plus loin il rappelle la classification de Lemcke qui a publié dernièrement un travail sur les gliômes et l'adopte.

Lemcke admet trois sortes de gliômes : 1° à cellules rondes ; 2° polymorphes et 3° fusiformes. L'accord est complet entre ces deux auteurs.

Voici maintenant quelques chiffres tirés de la curieuse statistique du dernier de ces auteurs : sur 64 cas analysés, 27 incombent à la rétine et parmi ces derniers 24 appartiennent à la variété des petites cellules rondes, 3 seulement sont polymorphes, il n'existe pas un seul gliôme de la rétine à cellules fusiformes. Ainsi voilà deux ouvrages, les plus récents, comportant de nombreuses observations sérieusement étudiées ; et c'est sur l'existence des cellules polymorphes que leurs auteurs s'appuient pour établir qu'il existe un abîme entre le gliôme et toute autre tumeur, en particulier le sarcôme. Mais leurs propres chiffres les contredisent d'une manière écrasante : ils ont rencontré cette disposition anatomique prétendue caracté-

ristique, l'un 4 fois sur 23 et l'autre 3 fois sur 27; franchement, ce n'est pas assez pour entraîner la conviction.

Et encore combien ce signe est fragile! « Le reticulum, disent Cornil et Ranvier, est en partie au moins, artificiel, de telle sorte que sur une même tumeur dont nous avons fait durcir des portions dans l'acide picrique et dans l'acide chromique, il n'apparaissait que sur les préparations durcies par celui-ci. Nous pouvons ajouter que dans d'autres sarcômes bien durcis, on peut rencontrer en certains points un reticulum analogue. Il n'est donc jamais bien caractéristique. » Il est vrai que Vetsch dit l'avoir observé sur des préparations fraîches, non durcies; soit, j'admets le fait; mais quelle valeur peut-il donner à ces filaments cellulaires qu'il a vus quatre fois, qui sont par conséquent par trop *rari nantes* dans le gouffre de la statistique, et dont on peut à volonté provoquer l'apparition par le moyen d'un simple réactif?

Je note volontiers cette remarque de Gayet et Poncet, qui montre bien qu'il ne faut pas attacher une importance exagérée à certains détails microscopiques, surtout quand il s'agit de gliôme. « Le tissu de gliôme est composé d'éléments si petits, si abondants et tellement pressés les uns contre les autres, qu'il serait assez difficile même sur des coupes minces, de bien distinguer leur limite, si l'on avait soin d'en éliminer un certain nombre, en frappant la section avec un pinceau. »

Au risque d'être un peu long, je crois devoir examiner l'opinion soutenue par le grand maître de l'école allemande, dont l'autorité a été invoquée; on verra par la suite que cette question de doctrine est d'un grand intérêt.

Wirchow, dans son admirable traité *Pathologie des tumeurs*, reconnaît au gliôme la qualité d'espèce particulière, fait d'autant plus remarquable qu'il témoigne d'un revirement d'opinion, comme cet auteur le dit, au reste, p. 132. « Moi-même j'ai décrit autrefois une partie des tumeurs qui sont à ranger dans cette catégorie, sous le nom de sarcômes. La distinction des gliômes d'avec les sarcômes offre de

grandes difficultés, parce que des transitions réelles sont assez fréquentes, et qu'il est, en maints cas, très arbitraire de choisir le groupe où l'on veut ranger la tumeur. » Il ne peut avouer plus ingénument que sa nouvelle opinion le met dans un cruel embarras, pourquoi donc s'y est-il attaché ? Sur quels signes a-t-il fondé cette distinction ? Reportons-nous à la page 159. « La limite du vrai gliôme est fixée, d'après moi, par la grandeur et la forme des éléments. Tant que les noyaux et les cellules ne dépassent que peu ou point la grandeur des éléments normaux des couches granuleuses de la rétine, la production peut être considérée comme une simple hyperplasie. Mais s'ils deviennent plus grands que des corpuscules muqueux ordinaires, notamment, si leurs noyaux augmentent encore de volume, si les cellules contiennent plusieurs noyaux fortement développés, ou si les cellules prennent en général une forme fusiforme, alors apparaît, suivant mon opinion, le caractère du sarcôme. »

Ainsi il est bien établi et Wirchow reconnaît sincèrement qu'il est souvent embarrassé pour classer les tumeurs se rapprochant de cette prétendue espèce gliomateuse, qu'il ne les différencie qu'à l'aide de notions par trop relatives concernant le volume et la forme des cellules et des noyaux. Il fait donc reposer une classification sur des nuances, sur le plus ou moins d'allongement des cellules, sur le plus ou moins de grosseur des noyaux, signes d'ordre secondaire, incertains et en un mot de nulle valeur, si l'on songe qu'ils varient suivant les appréciations des différents observateurs.

Il est, au reste, facile de prouver que Wichow a conscience de la fausseté de sa position, p. 163. « Il semble, d'après cela, qu'il faut admettre certains gliômes *malins*, *infectieux*, de la rétine, qui engendrent un produit hétéroplasique ; Rindfleisch veut qu'on les appelle *sarcômes médullaires*. Je ne pense pas qu'il faille, dès à présent,

admettre cette proposition en général.... J'ai déjà constaté qu'il y a des transitions vers le sarcôme, et je reconnais que ce sont justement ces *gliosarcômes* qui font naître le doute. Le sujet mérite un examen ultérieur avant de pouvoir être regardé comme définitivement arrêté. » Ces paroles ne renferment-elles pas implicitement l'aveu de l'incertitude de sa théorie et du vague qui entoure sa conception de la nature des gliômes ?

Pour ce qui est de l'importance des cellules polymorphes et munies de prolongements, je répète qu'en supposant même leur existence démontrée, elles ne constituent encore qu'une exception, puisqu'elles ne sont notées que 7 fois sur 50 observations de gliômes rétiniens, ce qui est un chiffre bien faible pour leur conférer le qualificatif caractéristique. Et puis Vetsch invoque le témoignage de Wirchow ; mais il faut remarquer que ce dernier en parle en effet, mais tout à fait incidemment, sans laisser entendre qu'elles soient d'un bien grand poids. On sera bien forcé d'en convenir, si l'on se reporte à la description de la « névroglie normale composée d'éléments cellulaires sphériques, lenticulaires, fusiformes, *ramifiés* qui y sont parsemés à une certaine distance les uns des autres, » et si on la rapproche de cette dernière citation : « la structure intime des gliômes se rattache à la structure un peu variable de la névroglie, de façon que la nature du tissu-mère détermine aussi la nature de la formation nouvelle. » Je pourrais multiplier les citations à plaisir, mais à quoi bon fatiguer inutilement le lecteur ? La cause est entendue. V. Wirchow, p. 124 et suivantes.

Il résulte de tout ce qui précède qu'en admettant même que l'existence du reticulum soit démontrée et qu'il ne puisse être mis sur le compte d'un procédé artificiel quelconque, il n'aurait encore aucune signification, aucune valeur caractéristique, puisqu'il se retrouverait normalement dans le tissu névroglique et pathologiquement dans certains sarcômes.

J'ai déjà parlé de la dégénérescence des gliômes sous le rapport macroscopique. J'ajoute, au point de vue histologique : « Le centre de ces tumeurs est généralement en dégénérescence graisseuse, en sorte qu'on pourrait au premier abord hésiter entre des tubercules cérébraux volumineux et un gliosarcôme ; mais la dégénérescence graisseuse dans ces derniers n'amène pas une atrophie et une sécheresse comparables à celles du tubercule ; dans le gliosarcôme les granulations graisseuses siégent dans des corps granuleux volumineux et les vaisseaux ne sont, en général, pas oblitérés, tandis que cela arrive constamment dans le tubercule. Les vaisseaux du sarcôme névroglique possèdent très souvent une gaîne lymphatique qu'il est facile d'observer, car ces vaisseaux s'isolent aisément du tissu qui les entoure. » Cornil et Ranvier.

Je ne puis terminer cet exposé d'anatomie pathologique sans consacrer quelques lignes à une question qui a beaucoup divisé les auteurs : à savoir quelle est de toutes les couches de la rétine celle qui donne naissance au gliôme. Warlomont déclare bien inutiles les discussions qui se sont élevées à ce sujet : pour lui, la tumeur peut se développer partout où se trouve de la névroglie : « Quoi qu'il en soit, c'est dans la couche granuleuse interne que se développent de préférence les grains du gliôme, ainsi que Hirschberg l'a le premier établi.... Cette prédilection doit être attribuée à ce que ces couches internes sont plus riches que les couches externes en tissu cellulaire, qui est le siége de la néoplasie; celle-ci peut néanmoins prendre naissance dans les autres couches de la rétine, qui, pour en être moins bien fournies, n'en sont pas pour cela complètement privées. » Je regrette de ne pas pouvoir partager l'avis d'un homme aussi distingué, et c'est à ce titre que je relèverai dans la citation précédente une erreur et une exagération. Il y a erreur dans cette affirmation que toutes les couches de la rétine peuvent être le point de départ de la tumeur.

L'absence constante de pigmentation suffit d'ores et déjà à exclure de toute participation primitive à la néoplasie, les couches externes. En effet, s'il est permis de s'appuyer sur la constance de la pigmentation dans la rétinite tigrée pour en localiser le siége dans les couches externes, n'est-il pas permis, pour le gliôme, de déduire de l'absence de pigmentation uniformément répartie cette conclusion, que le néoplasme n'atteint jamais primitivement ces mêmes couches? Peut-on concevoir qu'en un point assez restreint de cette partie de l'appareil rétinien, il se produise une hyperplasie, une végétation puissante, un boursouflement de tous les éléments conjonctifs, sans que la couche pigmentaire participe à l'altération, et sans que les granules mélaniques viennent parsemer toute la masse de la tumeur? Qu'on me montre un gliôme mélanique et j'admettrai l'altération primitive des couches externes ; jusque-là je suis en droit de croire à leur innocence.

En second lieu, il me semble qu'il y a dans cette façon de présenter les faits, une certaine exagération, un excès de précision que le problème ne comporte peut-être pas. Une formule plus vague me paraîtrait répondre mieux à la réalité et comprendrait non plus seulement la généralité des gliômes mais tous sans exception. Telle est la suivante : Le point de départ du gliôme se trouve toujours dans les couches internes de la rétine. Ces dernières sont de beaucoup les plus abondamment pourvues de névroglie, dont la quantité décroît à mesure qu'on s'approche des éléments du tact, des couches neuro-épithéliales. Malgré l'autorité d'Hirschberg, je ne crois pas que le microscope donne des indications assez nettes pour localiser l'altération gliomateuse au début dans telle couche interne plutôt que dans telle autre ; il ne semble pas non plus que le raisonnement s'appuyant sur des faits cliniques puisse suppléer à l'insuffisance des renseignements fournis par le microscope. Dans ces conditions, il est prudent de s'arrêter à la seule formule qui, n'étant

pas trop exclusive, paraisse conciliable avec l'état de nos connaissances.

SYMPTOMATOLOGIE

Je serai très bref sur ce sujet, renvoyant à la description que j'en ai faite pour le sarcôme choroïdien. Étant donné l'analogie, sinon l'identité de nature des deux tumeurs, avec cette simple distinction que l'une prend naissance sur la rétine et l'autre sur la choroïde, il est bien évident que nous rencontrerons des symptômes communs aux deux affections, entre autres tous ceux qu'on appelle physiques ou objectifs : ce sont les désordres matériels directement perçus par l'observateur, le malade ne jouant qu'un rôle passif. Quant aux symptômes subjectifs qui ne se traduisent par aucun signe appréciable et qui sont accusés par le malade, ils feront totalement ou en partie défaut, suivant les cas, suivant la période de la maladie et suivant l'âge des malades atteints, qui sont pour la plupart de très jeunes enfants. Je conserverai donc la division que j'ai adoptée pour le sarcôme de la choroïde.

Première période. — Les parents ont été frappés de l'aspect étrange d'un œil, rarement des deux à la fois, et viennent faire part au médecin de leur étonnement légèrement mêlé d'inquiétude. Cet aspect n'est pas le même dans les différentes positions que peut prendre l'œil. Est-il vu de face, généralement, à cette période du début, la pupille présente sa teinte normale uniformément noire. Mais s'il est vu de côté, soit que l'observateur se déplace, soit que l'enfant le tourne dans cette direction, on aperçoit manifestement un reflet blanchâtre, brillant, analogue à celui que présente l'œil du chat placé dans une demi obscurité. Ces variations et le caractère brillant du reflet suffisent pour écarter l'idée d'une cataracte. Ce phénomène est mieux

perçu à la lumière d'une bougie, et on le rend plus évident en dilatant la pupille; en tous cas, il est toujours plus appréciable que pour les sarcômes de la choroïde, à cause de l'absorption d'une plus grande partie des rayons lumineux par le pigment dans les néoplasies choroïdiennes.

Il est inutile d'insister outre mesure sur un symptôme aussi mobile, qui n'a d'importance que parce qu'il donne l'éveil aux parents et surtout au médecin qui doit alors s'armer de son ophthalmoscope. Il apercevra une saillie circonscrite, d'une couleur blanc jaunâtre éclatante, sillonnée de vaisseaux nombreux dont le parcours tortueux est fort différent de celui des vaisseaux rétiniens. C'est une masse plus ou moins régulièrement arrondie, bosselée, parsemée parfois de petits épanchements sanguins qui se traduisent par un piqueté, par des marbrures ou par des plaques diversement teintées.

Deuxième période. — La tumeur a pris un accroissement suffisant pour gêner la circulation en retour et déterminer une tension glaucômateuse. Tous les symptômes de la période précédente s'accentuent davantage; la pupille a presque le brillant du cuivre; ce signe est en outre moins fugace et apparaît dans toutes les positions de l'œil. En même temps le globe est dur, l'iris est terne, immobile à l'état de mydriase, l'anneau périkératique est injecté. La chambre antérieure est tantôt plus petite, tantôt d'une capacité égale ou même supérieure à ce qu'elle est normalement; plus petite, cela se conçoit et résulte du refoulement du cristallin; mais parfois la cornée se laisse distendre, principalement lorsque le gliôme est congénital, en sorte que, d'une part, la chambre antérieure est agrandie de ce fait, et que, d'autre part, la pression intra-oculaire porte moins spécialement sur le cristallin et sur l'iris; elle est plus également répartie sur tout l'hémisphère antérieur; il résulte de cette disposition que la capacité de la chambre

antérieure n'est pas amoindrie et même, si la cornée prête suffisamment, qu'elle peut être augmentée. Vetsch signale sept cas de *megalocornea* sur les vingt-trois observés par le professeur Horner.

Par l'ophthalmoscope, on peut définir exactement la tumeur à moins que déjà un décollement rétinien ne se soit produit, ou que le corps vitré ne soit trouble et floconneux. Tout ce que j'ai dit pour le sarcôme est applicable ici.

J'ajoute que les parents les plus indifférents sont avertis par l'injection de l'œil et surtout, par de violents accès de douleurs, plus intenses la nuit et pouvant s'accompagner de vomissements, délire, fièvre, en un mot de tout un appareil symptomatique bien propre à inspirer de la frayeur.

Troisième période. — L'œil cède sur un ou plusieurs points et le malade en ressent un grand soulagement. Si l'irruption s'est faite à travers la cornée, une tumeur fongueuse, laissant suinter un liquide sânieux, rougeâtre, fait saillie au dehors et s'accroît alors avec une grande rapidité; on en a vu atteindre le volume d'une tête d'enfant. Souvent la propagation se fait par le nerf optique ; de là dans toutes les cavités voisines, orbite, narine, sinus maxillaire : les glandes lympathiques de la joue et du cou peuvent aussi se prendre et acquérir parfois un volume considérable. Le malade est usé par la fièvre hectique, épuisé par les hémorrhagies, et la mort dans le *coma* ou les convulsions est, à bref délai, la terminaison naturelle de la maladie.

Diagnostic différentiel. — Il doit être fait d'abord avec la choroïdite parenchymateuse ou hyalite suppurative. Qu'elle soit la conséquence d'une méningite cérébro-spinale ou d'un traumatisme, elle s'accompagne toujours de phénomènes réac-

tionnels généraux et locaux très intenses, fièvre, convulsions, vomissements, douleurs violentes survenant avec une certaine brusquerie, synéchies, etc., qui forment un contraste frappant avec le début insidieux, l'accroissement lent et l'absence de phénomènes généraux propres au gliôme. Les commémoratifs ont donc une très grande importance ; il faut s'en enquérir minutieusement. La tension de l'œil est amoindrie dans ce cas, augmentée dans l'autre. Enfin, l'ophthalmoscope lève toutes les difficultés, quand toutefois le corps vitré est resté translucide et que la rétine n'est pas complètement décollée. La différence de coloration est surtout sensible : d'un côté, le gliôme avec son reflet brillant, cuivré, de l'autre, la choroïde avec ses produits blanc-grisâtres, ternes et floconneux. Toutefois il est des cas hybrides qui déconcertent l'observateur le plus expérimenté.

Vestch signale deux erreurs commises par son maître ; dans les deux cas, on crut à un gliôme, malgré l'existence de méningite antérieure, parce qu'il y avait exagération du tonus. On pourrait penser qu'il n'avait pas été suffisamment tenu compte des antécédents ; mais Vestch oppose deux autres observations où il s'agissait réellement de gliôme, bien qu'il y eût eu des antécédents méningitiques. Sans souscrire à cette sottise que l'exception confirme la règle, on voit qu'il ne faut jamais être trop absolu en médecine ; il y aura toujours des individualités qui ne rentreront pas dans la règle, des cas à surprise qui déjoueront tous les raisonnements.

Il n'est pas permis de confondre le gliôme avec un cysticerque, ce dernier ne s'attaquant jamais à l'enfance.

Enfin, on ne le prendra pas non plus pour un décollement de la rétine qui ne se voit guère chez les enfants ; l'état du tonus et l'examen ophthalmoscopique suffiraient au reste à lever tous les doutes.

Étiologie. — Fréquence. C'est une maladie rare, puisque d'après l'ensemble des statistiques connues, on rencontre un

cas de gliôme sur 3000 malades enregistrés dans une clinique.

Mais ce qu'il faut surtout savoir, cette que cette affection n'atteint que les enfants au-dessous de 12, exceptionnellement 15 ans; encore son maximum de fréquence est-il dans les deux ou trois premières années. Sur les vingt-trois observations de Vetsch, dix-sept sont dans ce cas; les six autres portent d'une façon égale sur les années suivantes, y compris la huitième.

Le gliôme est-il une affection congénitale? C'est là une question difficile à résoudre et qui ne comporte pas une réponse formellement affirmative. Si l'on tient compte de sa durée moyenne qui est de deux ou trois ans, depuis le moment où on a pu le diagnostiquer jusqu'à la mort, et de ce fait, qu'à partir de la deuxième période, sa marche est ordinairement plus rapide, l'œil étant désorganisé par la tension glaucômateuse et le gliôme paraissant en subir le contre-coup, surtout lorsque la rupture s'est effectuée, on arrive à penser qu'entre le moment où il a pris naissance et le moment où il a été reconnu, il a pu s'écouler un grand laps de temps; et pendant tout ce temps, il est resté petit, à l'état rudimentaire pour ainsi dire et l'équilibre circulatoire de l'œil s'est maintenu normal. Même, on a vu parfois des gliômes volumineux, occupant presque toute la cavité oculaire, rester stationnaires trois ans et plus. Il me semble donc raisonnable de conclure de cette lenteur d'évolution et de ce maximum de fréquence dans les deux premières années, que le gliôme est le plus souvent congénital; c'est, au reste, l'opinion défendue par nos spécialistes le plus en renom.

J'avoue même que je ne vois pas pourquoi il ne le serait pas presque toujours, voire même toujours. Quand un gliôme peut rester stationnaire trois ans, en occupant presque toute la cavité oculaire, pourquoi ne pourrait-il pas exister pendant trois ans, pendant six ans et plus à la période d'inob-

servation, à l'état rudimentaire ? Ce qui plaide fortement en faveur de cette manière de voir, c'est la limite d'âge imposée au gliôme ; jamais, en effet, on ne le rencontre après la douzième année.

Supposez un tempérament torpide, l'absence de causes irritantes pouvant accélérer la marche du néoplasme, et cette paresse dans la première phase de l'évolution vous paraîtra-t-elle bien étonnante ? Je viens d'employer le mot torpide : « c'est qu'en effet les enfants qui succombent à cette affection sont généralement scrofuleux, d'un tempérament scrofuleux bien marqué ou appartiennent à des familles scrofuleuses. » (Warlomont). Je sais très bien que tel n'est pas l'avis unanime et que pour d'autres auteurs la constitution ne paraît avoir aucune influence sur la marche de l'affection ; quoi qu'il en soit, le tempérament ne paraît jouer qu'un rôle secondaire, mais on comprendrait *à priori* qu'un état général consistant en une certaine torpeur des actes nutritifs intimes qui se produisent dans les systèmes connectif et lymphatique, aît son retentissement sur la marche de cette hyperplasie cellulaire, en lui communiquant une allure également torpide. Pour couper court à toutes ces considérations, je demanderai à ceux qui nient l'essence congénitale du gliôme, je veux dire par là, que le gliôme existe réellement dès la naissance ou qu'il soit à l'état latent sous la forme d'un trouble trophique qui présidera par la suite à l'évolution de la tumeur, je leur demanderai comment ils peuvent concilier avec leur opinion ce maximum de fréquence dans les deux premières années et surtout cette mystérieuse barrière que crée l'âge, la douzième année étant le terme le plus éloigné qu'on puisse généreusement leur concéder. Je le demanderai avec plus d'insistance encore à ceux qui, avec l'école française, admettent l'identité de nature du gliôme et du sarcôme, en leur rappelant que l'âge de prédilection de ces derniers est entre trente et soixante ans, jamais au-dessous de vingt.

Le gliôme congénital dans le sens restreint du mot, c'est-à-dire le gliôme constitué à l'état de tumeur dès la naissance, est-il fréquent? La statistique de Vetsch en signale 3 ; la proportion 1/8 paraît être la moyenne. Si j'insiste autant sur les chiffres de cette dernière statistique, c'est qu'elle est une des dernières en date et tout récemment parue ; et dans ces trois cas, la maladie n'existait que d'un seul côté, tandis que Hirschberg, dans les cas congénitaux, a trouvé presque toujours les deux yeux atteints. Le siége bilatéral a été rencontré par Hirschberg 18 fois 0 0. D'après le même auteur, les garçons y sont plus sujets que les filles (6 contre 4).

L'hérédité joue un rôle important, parfois même tout à fait prépondérant dans l'étiologie du gliôme. « C'est ainsi que plusieurs, plus rarement la totalité des enfants d'une même famille, peuvent succomber successivement à cette affection. Lerche cite l'exemple de 7 enfants de la même famille dont 4 furent atteints d'encéphaloïde de l'œil ; Sichel parle aussi de 4 ; De Graëfe de 2 sur 7 ; Wilson de tous les enfants au nombre de 8 d'une même famille. » Panas. *Dict. méd. prat. art. Rétine.* Thomson et Knapp ont rapporté des faits semblables. Il est à noter que dans certains cas, les ascendants étaient restés indemnes de toute affection oculaire, tandis que dans d'autres, divers membres du côté du père ou de la mère avaient succombé en bas-âge à cette terrible affection. Plus souvent encore, on trouve dans la famille d'autres enfants morts d'affection cérébrale. « Ce fait s'est présenté en particulier pour l'enfant Piccoli dont une sœur est morte de convulsions, et pour l'enfant Bachtold dont deux sœurs aînées moururent de la même façon. » Vetsch. « Dans une observation de Helfreich, il s'agissait d'une fillette d'un an et demi, atteinte de gliôme double avec décollement des deux rétines, le tout lié à la microphthalmie et à l'absence aussi bien des nerfs que des deux couches optiques. » Panas. Enfin, dans beaucoup d'observations,

on mentionne le traumatisme comme ayant précédé cette affection et l'ayant en apparence provoquée.

Pronostic. — Il est encore très grave, quoique considérablement amendé depuis que, par l'ophthalmoscope, on peut reconnaître la tumeur à son début.

Que le malade soit amené assez vite chez le médecin, alors que le mal est encore localisé, tout est là. Sur les 13 opérés de Horner, 3 sont encore vivants, les 10 autres sont morts. Parmi ces derniers, 8 ont été emportés par une récidive immédiate, 2 avaient été considérés comme guéris, mais la guérison n'était qu'apparente : l'un succomba à un gliôme secondaire de la parotide qui resta latent pendant trois ans; un gliôme de l'œil droit se développa chez l'autre trois ans après l'énucléation de l'œil gauche, sans aucune récidive orbitaire de ce côté. Encore l'un des trois enfants supputés guéris est-il sujet à caution, puisque l'opération ne datait que de huit mois lorsque la statistique a été publiée. Au reste, peu importe le chiffre de guérisons réelles, du moment où il est démontré qu'il en existe. Le tout est d'opérer à temps. Si l'opération a été faite trop tard, il y a récidive dans l'orbite, en général cinq ou six semaines après, et le malade ne survit guère plus de trois mois.

Traitement. — Il faut énucléer l'œil malade, et si l'on craint que la propagation n'aît déjà eu lieu vers le nerf optique ou les parties cellulo-graisseuses de l'orbite, il ne faut pas hésiter à les extirper complètement. Pour cela, on commence par fendre la commissure externe des paupières, afin de n'être pas gêné par l'étroitesse de la fente palpébrale. On débarrasse alors l'orbite de son contenu, on gratte le périoste avec la rugine ou bien on le détruit par les caustiques; la pâte au chlorure de zinc est un des meilleurs. Les accidents inflammatoires consécutifs tels que phlébite de la veine ophthalmique, méningite basilaire, etc.,

sont exceptionnels, et en tous cas, la vie du malade étant à ce prix, le médecin doit les braver. Quelques faits encourageants ont été publiées, l'un par Brière dans *les Annales*, où la réussite a répondu à la hardiesse de la tentative.

Il convient, je le répète, de faire des réserves sur le résultat de l'opération pendant quelques années ; on a vu parfois, en effet, des récidives se produire dans les ganglions voisins, dans la parotide, dans le nerf optique, dans l'œil opposé ou même dans les viscères trois ans après l'opération.

Parallèle critique du Gliôme et du Sarcôme.

Mon but n'est pas de faire un résumé en deux colonnes de tout ce qui précède; ce serait une revue, une redite fade, forcément incomplète et sans aucune utilité pratique. Je veux mettre en relief les grands traits généraux propres à établir l'identité de nature de ces deux tumeurs ; ce chapitre, en un mot, a la prétention d'être la synthèse des études analytiques déjà faites. Cette synthèse sera la réfutation de la doctrine soutenue par l'école allemande qui, se basant exclusivement sur des détails histologiques incertains, prétend établir la dualité spécifique de ces néoplasmes.

Au point de vue anatomique, le gliôme répond bien à la définition générale des sarcômes : il est uniquement formé d'éléments embryonnaires qui, arrivés à une certaine phase de leur évolution, ont une grande tendance à dégénérer, mais jamais à s'organiser comme les néoplasies inflammatoires pour faire du tissu adulte. Ce caractère embryonnaire est d'autant plus marqué que la néoplasie gliomateuse s'attaque à une membrane très délicate, dès l'âge le plus tendre.

Anatomiquement encore, existe-t-il des caractères différentiels entre le gliôme de la rétine et le sarcôme de la choroïde? Je me suis déjà longuement étendu sur ce sujet et je crois avoir établi que toutes les différences portant sur la grandeur ou sur la forme des éléments sont trop incertaines, trop contestées et trop inconstantes, pour pouvoir être prises en sérieuse considération. Si la névroglie et le tissu cellulaire normalement appartiennent à un même système organique, le système conjonctif, ce qui est admis par tout le monde et ce que démontre jusqu'à l'évidence la réaction de la purpurine, pourquoi la même unité n'existerait-elle plus à l'état pathologique entre des productions qui ne sont que des végétations, des multiplications, si l'on veut me passer ce mot, de ces mêmes tissus? Pourquoi le produit de la multiplication serait-il différent, comme espèce, des facteurs multiplicateurs? Je n'ai pas besoin de rappeler que les cellules polymorphes à prolongements formant un *reticulum* dans la trame de la tumeur, sont loin d'être caractéristiques du gliôme; d'une part, parce qu'on les retrouve dans certains sarcômes, de l'autre, parce qu'on peut en provoquer artificiellement l'apparition ; en outre, en supposant même que leur existence soit incontestable et exclusivement spéciale au gliôme, quelle valeur spécifique pourrait-on leur donner, alors que la composition normale de la névroglie est si variable? Pourquoi un état pathologique qui n'est que la reproduction et l'amplification des éléments normaux ne porterait-il pas l'empreinte, ne présenterait-il pas l'originalité de formes de ces mêmes éléments? Et de même, y a-t-il lieu d'être surpris de l'inégalité de grandeur et de volume des cellules constituant le gliôme, si l'on songe que cette même inégalité par rapport aux cellules du tissu conjonctif en général se retrouve dans la structure normale de la névroglie?

Pour qu'il n'y ait pas de malentendu sur la portée exacte des remarques précédentes, j'ajouterai que le mot

gliòme peut être maintenu dans le langage scientifique au même titre que le terme névroglie; mais que les données anatomiques ne nous autorisent point à le considérer, avec l'école allemande, comme une espèce à part, distincte de la grande espèce des sarcômes; j'emploierai indifféremment l'une pour l'autre, comme étant équivalentes, les expressions de gliòme rétinien et de sarcôme de la rétine. Cette manière d'envisager la question est d'autant plus utile qu'elle supprime ces dénominations hybrides de gliosarcôme et de sarcôme gliômateux sur la valeur et sur la reconnaissance desquelles, de l'aveu même de Wirchow, il règne parmi les histologistes le plus touchant désaccord.

A défaut de l'histologie, la clinique nous autorise-t-elle à réclamer pour le gliòme une place à part dans le cadre de la pathologie générale ? Je serai bref, car la réponse ne peut être que négative. En effet, la marche et la terminaison du sarcôme choroïdien et du néoplasme rétinien sont invariablement les mêmes; de part et d'autre, ce sont des néoplasies se développant silencieusement, pouvant rester stationnaires quelque temps pour s'accroître ensuite par saccades, aboutissant fatalement et par les mêmes voies à l'infection générale de l'organisme et se terminant par la mort.

Elles diffèrent toutefois sur un point : c'est que le gliòme de la rétine est l'apanage exclusif de la première et de la seconde enfance, tandis que le sarcôme de la choroïde n'atteint que les adultes ou les vieillards. Il y a là un sujet d'étude étiologique très intéressant et sur lequel je reviendrai; mais cette différence dans l'époque d'apparition, ne saurait autoriser à dissocier deux productions morbides que tout, à part cela, rapproche et identifie. Il est, du reste, facile de faire voir combien ce caractère est insuffisant à créer une distinction. Il existe des gliômes cérébraux et médullaires (ces derniers plus particulièrement au niveau du sacrum), qui sont congénitaux ou tout au moins se voient dans la

première enfance ; ils sont aussi indéniables que les gliômes rétiniens eux-mêmes. Mais cela n'empêche pas que le maximum de fréquence des gliômes cérébraux et médullaires ne soit à l'âge adulte vers trente ans ; Wirchow, dans son traité, en rapporte plusieurs observations. Et cependant jamais, l'idée qu'il fallait pour expliquer ces deux néoplasmes identiques, mais évoluant à des âges différents, deux termes spéciaux, bien distincts, n'est venue à l'esprit d'aucun auteur, même allemand. Autrement dit, si le sarcôme névroglique cérébro-spinal peut évoluer à deux âges aussi différents, tantôt dans la première enfance, tantôt chez les adultes, on ne peut plus arguer du caractère exclusivement congénital ou infantile des tumeurs névrogliques de la rétine pour nier leur identité de nature, d'espèce avec les sarcômes.

Selon moi, le doute n'est pas possible, et il faut se rallier à la doctrine française magistralement établie par Cornil et Ranvier et soutenue par presque tous les histologistes contemporains de notre pays. Cela ne nous empêchera pas de reconnaître la part importante de progrès accomplis qui revient aux Allemands, représentés par Wirchow, Knapp et tant d'autres.

Des Carcinômes oculaires.

Je ne puis terminer cette première partie sans dire un mot de la grande classe des carcinômes et de leurs rapports avec le globe oculaire. On serait à bon droit étonné que leur signalement fût omis dans un traité des cancers, alors qu'ils en constituent le type le plus élevé en organisation et le plus redoutable par sa malignité. Au Congrès de Paris, en 1867, De Graëfe et la plupart des ophthalmologistes le faisaient honorablement figurer comme troisième terme d'une classification

qui comprenait au premier et au second rang le gliôme et le sarcôme. Knapp dans son traité classique les supprima ou plutôt les réduisit à une simple variété, à une subdivision des sarcômes; il admit des sarcômes carcinomateux, comme il avait admis des myxosarcômes, etc.

A ce propos je ferai une remarque : j'ai, avec tous les auteurs et uniquement pour me conformer à l'usage, signalé dans la description des sarcômes de la choroïde, des variétés qu'on a décorées du nom de tumeurs mixtes.

Toutefois je tiens à faire voir quels inconvénients il y a, en adoptant le terme générique sarcôme, à y créer des subdivisions disparates, à établir une classification qui pèche par le manque de subordination des caractères. Autant il est utile pour la méthode et commode pour le langage de créer des expressions correspondant à des états pathologiques bien définis, d'établir des divisions basées sur des caractères primordiaux, de même ordre; autant ces expressions sont nuisibles et embrouillent une étude quand elles portent à faux, quand elles ne tiennent pas compte de l'importance, de la hiérarchie des caractères.

Qu'un médecin peu familiarisé avec la question des sarcômes ouvre un traité et voie que les sarcômes se divisent en : 1° mélano ; 2° leuco ; 3° myo ; 4° myxo ; 5° angio ; 6° ostéo; 7° glio ; 8° carcino-sarcômes, sans compter les autres, croit-on qu'il sera fort instruit par l'énumération de ces groupes? Les deux premiers termes, mélano et leuco-sarcôme, ont une signification précise quant au siége et à la marche de la tumeur, la première évoluant plus vite, étant plus rapidement infectante et intéressant les couches pigmentaires de la choroïde ; la seconde progressant plus lentement et ayant comme point de départ la couche celluleuse adhérente à la sclérotique. Le troisième terme lui en apprendra déjà moins : la tumeur renferme dans sa masse des fibres lisses et, par conséquent siége dans le voisinage du muscle ciliaire, mais la présence des fibres lisses ne modifie en rien l'évolution, l'allure de la tumeur. Arrivé au

quatrième échelon, au myxosarcôme, il n'y comprendra plus rien. En effet, il saura que la tumeur présente un ou plusieurs foyers de dégénérescence, ce qui est un caractère non pas fixe et inhérent à la structure, mais passager et survenu fortuitement dans le cours de l'évolution du néoplasme, qui peut sur un autre point progresser tout à son aise. Il en sera de même des cinquième et sixième termes : ce sont à proprement parler des accidents qui sont apparus postérieurement à l'origine du sarcôme, dans le cours de son accroissement ; ce sont des faits divers qui ne sont soumis à aucune loi, qui ne témoignent pas de l'influence déterminante exercée par le tissu-mère. Au septième et au huitième rang viennent les glio et carcino-sarcômes, et de quel droit ? Je me place au même point de vue que les auteurs qui ont créé ces divisions ; je suppose que gliôme, sarcôme et carcinôme soient les expressions de trois diathèses, de trois états constitutionnels différents, mais pouvant se combiner. Il s'agit, les auteurs le disent, de deux cancers greffés l'un sur l'autre ; il est reconnu que les sarcômes carcinomateux sont plus malins que les autres. Voilà, il me semble, un caractère important, de premier ordre ; et, dans la classification, il se trouve équivalent à la fonte partielle et accidentelle du myxosarcôme, ou à la présence fortuite de quelques dilatations vasculaires ou de quelques grains de sable ! Grouper dans un classement, côte à côte et sur le même rang, des tumeurs mixtes participant des propriétés et de la nature de deux diathèses différentes, et des tumeurs qui se sont signalées par l'apparition hasardeuse de quelques grains calcaires ou de quelques ampoules vasculaires, n'est-ce pas faire de la confusion à plaisir ?

Une classification ne doit pas induire en erreur sur la nature des produits classifiés en élevant des détails insignifiants tout au moins secondaires, au rang de caractères distinctifs. Est-il donc si difficile de grouper les tumeurs malignes de l'œil, de les encadrer avec ordre et méthode ? Je ne le crois pas, et la division suivante me paraît bien préférable, bien plus philosophique.

La question du siége prime toutes les autres; le sarcôme doit donc être qualifié d'abord par le nom de la membrane sur laquelle il s'est développé ; il est choroïdien ou rétinien. Pour mieux spécifier encore le siége, on peut subdiviser le sarcôme chroïdien en sarcôme mélanique et sarcôme blanc. Il reste alors à désigner le mode de groupement des éléments, le degré d'organisation de la tumeur ; elle appartient à l'une des trois catégories suivantes : globuleuse, fusiforme ou alvéolaire.

On aboutit au tableau synoptique suivant :

TUMEURS MALIGNES DE L'ŒIL

I

SARCOMES

Rétinien — *Choroïdien*

Mélanique — Blanc

Globuleux — Fusiforme — *Globuleux — Fusiforme — Alvéolaire*

Tous les autres caractères sont secondaires, mais rien n'empêche de les mentionner. Soit, je suppose, un mélano-sarcôme globuleux; on peut toujours ajouter un quatrième qualificatif pour dire qu'il est myxômateux, ostéoïde, etc., tout au moins on n'a pas attaqué le principe élémentaire de la subordination des caractères.

On me reprochera peut-être cette digression un peu longue; on m'accusera d'avoir perdu de vue le type néoplasique qui fait le sujet de ce chapitre ; j'y reviens. Et d'abord je ne fais pas de difficultés à reconnaître qu'il

n'existe peut-être pas une seule observation authentique, à l'abri des critiques, d'une tumeur oculaire offrant le type carcinômateux pur. On ne le trouve qu'à l'état d'association, de combinaison avec le sarcôme blanc ou noir, et le néoplasme ainsi abâtardi revêt alors une malignité spéciale. L'opinion généralement admise, c'est qu'il s'agit alors de deux cancers greffés l'un sur l'autre, ce qui double la malignité.

Est-il vrai que deux diathèses, que deux états spécifiques soient combinés dans une même tumeur ? Et s'il en est ainsi, quel nom doit porter la tumeur : carcimône sarcômateux ou sarcôme carcinômateux ? Est-ce de la quantité ou de la qualité des éléments constitutifs que dépendra cette dénomination ? Poser de telles questions, c'est montrer du même coup combien cette manière de voir est invraisemblable. Si je me reporte au tableau qui précède, cette tumeur devient un sarcôme alvéolaire, la diathèse carcinômateuse disparaît, et la tumeur se trouve ainsi réduite à sa plus simple expression. On ne manquera pas de m'objecter que la structure alvéovaire n'appartient pas au sarcôme et on citera à l'appui la définition de Cornil que j'ai reproduite et soutenue comme étant la meilleure. Ici il faut faire une distinction : le mot sarcôme, d'après sa définition, n'implique pas la structure alvéolaire, soit ; mais l'exclut-il ? Est-ce que ce sont deux termes antipathiques ? Je demande à mon tour, si cette définition de Cornil est assez compréhensive. Je suis assez disposé, quant à moi, à trouver à ces deux néoplasies une essence commune et à ne considérer le carcinôme que comme un cancer au second degré, le premier étant représenté par le sarcôme. Ce serait un sarcôme, en partie organisé, sous forme de « cloisons conjonctives circonscrivant des alvéoles qui contiennent des cellules irrégulières quant à leur forme et remarquables par le nombre et le volume de leurs noyaux. »

Avant de passer en revue les données histologiques qui

viennent à l'appui de cette manière de voir, je tiens à faire une remarque. Je parle surtout en clinicien qui, au double point de vue de la maladie et du malade, considérant que les symptômes et la terminaison fatalement mortelle sont également communs à toutes les variétés de cancers, qu'ils s'appellent gliômes, sarcômes ou carcinômes, se désintéresse de distinctions qui reposent sur des données anatomiques incertaines, pour mettre surtout en évidence les propriétés physiologiques constantes qu'on peut traduire ainsi : malignité et récidive. Non pas que je veuille créer un antagonisme entre deux modes expérimentaux qui doivent concourir au même but, à une connaissance plus complète, plus raisonnée de la maladie; mais personne ne contredira l'espoir fondé que l'histologie, science encore en enfance, verra tomber dans un avenir plus ou moins éloigné, ces distinctions spécifiques auxquelles la clinique refuse sa sanction. N'oublions pas que là où l'école allemande dit gliôme, les observateurs français ne voient en définitive que du sarcôme et rompent avec ces déterminations bâtardes et dénuées de sens qui veulent désigner un prétendu type de transition, le gliosarcôme. Un jour viendra où l'on enlèvera aux définitions respectives des sarcômes et des carcinômes ce qu'elles ont de trop tranché, pour ne voir qu'une tumeur commune à deux degrés différents d'organisation, où l'on atteindra en un mot à cette identité de nature, à cette unité anatomique prévue et impérieusement exigée par la clinique; ce jour-là, l'étude des cancers aura fait un grand pas.

Faisons maintenant une courte excursion dans le domaine de l'anatomie microscopique et cherchons si, au point de vue histologique, il existe entre les sarcômes et les carcinômes des caractères différentiels aussi accusés que les définitions tendraient à le faire admettre. On me paraît avoir fait ressortir trop bruyamment les différences et l'on s'est bien gardé de faire voir et valoir les traits d'union, les points qui sont communs à ces deux tumeurs. Parmi ces

derniers, il en est un qui est capital : c'est l'exagération de volume, l'énorme hypertrophie des éléments constitutifs. S'il existe des sarcômes à petites cellules, il existe aussi des sarcômes gigantesques : les éléments de ces derniers peuvent atteindre un développement remarquable, principalement « les noyaux et les nucléoles qui sont quelquefois si énormes qu'ils atteignent presque le volume des plus grandes cellules normales. ». *Wirchow, p. 189.* Les cellules géantes des carcinômes ne sont pas autre chose. Et si la forme, le volume des éléments ne suffisent pas à différencier les deux néoplasmes, sur quels signes peut donc reposer le diagnostic dans certains cas embarrassants ? sur les *rapports de situation*, dit Wirchow, je les résume d'après lui. Pour le sarcôme, « absence de trame limitant des alvéoles et persistance autour des cellules d'une certaine quantité de substance intercellulaire qui, parfois, il est vrai, peut disparaître presque entièrement et être tellement molle qu'il est difficile de la retrouver. » Les alvéoles elles-mêmes peuvent être d'une observation difficile et d'une valeur douteuse. « Si les cellules sarcômateuses sont très grandes, comme cela arrive dans les formes myéloïdes, il reste après leur disparition (par frottement ou lavage avec le pinceau) des mailles relativement assez grandes qui produisent tout à fait, surtout sur des pièces bien durcies, l'impression d'un tissu alvéolaire. » Il est incontestable que la valeur différentielle de l'alvéole est singulièrement amoindrie par cette facilité avec laquelle on en provoque artificiellement l'apparition. L'embarras est encore plus grand dans « les sarcômes à cellules fines, surtout dans les gliosarcômes. Les cellules sont très serrées et enveloppées par un réseau très délicat et à mailles étroites ; ce réseau est souvent tellement mou qu'à l'état frais, il peut à peine être démontré ; mais il apparaît plus distinctement après le durcissement... Sur les coupes longitudinales apparaissent des traînées parallèles qui sont réunies entre elles par des trabécules transversales...

Sur les coupes transversales, on voit un treillis très régulier qui, dans certaines portions, se décompose en champs ou en divisions par des trabécules un peu plus fortes de tissu interstitiel. Partout les lacunes du réseau sont originairement remplies de cellules. Mais les cellules ne sont pas entassées et n'ont pas le caractère épithélial... La confusion qui pourrait faire croire à un cancer (carcinôme) médullaire est donc d'autant plus facile que la conformation molle et friable du tissu favorise aussi singulièrement la production d'un suc médullaire par la pression » *Wirchow, loc. cit. p. 202 et suiv.* Je borne là ces citations glânées dans l'étude consciencieuse du grand maître allemand. Est-il besoin de renchérir sur les scrupuleuses restrictions que Wirchow lui-même apporte à la valeur différentielle de ces signes, dont l'importance est théoriquement tant surfaite? Qui oserait affirmer que les alvéoles n'auront pas le même sort que les cellules géantes, considérées comme spécifiques par Lebert, et que, comme pour ces dernières, leur signification et leur valeur ne seront pas contestées et contredites par des recherches ultérieures? Ce n'est pas à un profane peu familiarisé avec l'histologie qu'il appartient de résoudre ces problèmes ardus. Mais de tout ce qui précède, ne découle-t-il pas cet enseignement, que les données du microscope sont encore trop imparfaites pour faire loi, pour dominer la classification des cancers envers et contre la clinique, dont les indications sont si précieuses, si affirmatives en la matière, dans le sens d'une synthèse établissant l'unité spécifique des tumeurs malignes ?

Quelques détails complémentaires sur la structure des mélano-carcimônes sont indispensables. Le stroma est constitué par du tissu conjonctif formant des alvéoles ou espaces irréguliers dans lesquels s'accumulent les cellules. C'est de préférence dans la trame conjonctive que se dispose le pigment ; les cellules ne sont que peu ou pas mélaniques. Très irrégulières de forme, elles possèdent, suivant leur volume,

de un à cinq noyaux arrondis ou ovoïdes et très brillants. Ces noyaux renferment eux-mêmes un, deux ou trois nucéoles encore plus brillants.

Les symptômes ne présentent rien de particulier et le diagnostic de la variété alvéolaire ne peut être fait *in vivo*. Tout au plus, après une énucléation, pareille constatation devrait susciter grande réserve quant au danger d'une récidive immédiate.

DEUXIÈME PARTIE

J'aborde la seconde partie de ce travail aussi intéressante que pleine de difficultés et semée d'écueils. Jusqu'ici j'avais pu puiser à pleines mains dans les recueils et dans les traités pour refaire l'histoire générale des divers cancers de l'œil, et les documents ne m'avaient pas manqué quand il s'était agi de les réunir tous dans une revue d'ensemble, sorte de groupement établissant les points de contact qui rapprochent ces trois variétés ; c'était en quelque sorte l'application des données de la pathologie générale à un organe en particulier. Mais ces données générales, surtout en ce qui a trait à la nature, à la généralisation et à l'étiologie, sont bien incomplètes, bien obscures; je vais m'efforcer maintenant, par une réciprocité de bon aloi, d'emprunter à la pathologie oculaire les enseignements qui peuvent être de nature à jeter quelque lumière sur ces points obscurs ; cette exploration d'un monde presque inconnu n'est ni sans grandeur, ni sans danger. Que la critique veuille bien en tenir compte ; tout au moins, si je n'entraîne pas la conviction, aurai-je eu le mérite d'avoir posé nettement quelques jalons : d'autres plus autorisés viendront ensuite qui aboutiront peut-être à des solutions indiscutables.

Les trois questions suivantes donnent une idée du chemin à parcourir ? Qu'est-ce que la diathèse cancéreuse? Comment

se fait la généralisation du cancer ? Comment peut-on concevoir son étiologie ?

Je m'efforcerai, malgré les rapports intimes qui unissent l'un à l'autre les divers termes de ce difficile problème, de maintenir cette division. Il est essentiel, en effet, que des points de repère méthodiques viennent nous guider dans ces investigations pleines d'intérêt.

De la Diathèse cancéreuse

Un volume entier ne suffirait pas à traiter ce sujet intarissable; je ne puis donc que l'esquisser à grands traits. Et d'abord quelle est la portée du mot *diathèse ?* Les plus grands esprits ont échoué quand il s'est agi d'en donner une définition. L'insuccès des efforts tentés par des Chomel et des Bazin est assez peu encourageant pour qu'on n'ait pas la tentation de faire un nouvel essai. Qu'il me suffise de dire que le cancer est considéré comme diathésique parce qu'il est jusqu'à un certain point et dans une certaine mesure héréditaire, parce qu'il peut influencer les organes les plus divers et qu'il n'est pas un point de l'organisme qui ne puisse en être le lieu d'élection. De là cette conception d'un vice général, constitutionnel, d'un germe, si l'on veut, qui a été transmis par hérédité ou qui s'est développé spontanément, qui fait partie intégrante de l'organisme d'une façon latente, jusqu'à ce que le concours de l'âge et d'une cause occasionnelle déterminante vienne en provoquer l'éclosion et en favoriser le développement. Ce vice interne et profond se manifestera infailliblement sur un point quelconque, dès que les conditions étiologiques qui président à son évolution seront remplies. Le mot diathèse conserve son sens étymologique (διάθεσίσ, disposition) ; l'organisme est disposé à *faire du cancer*. Cette disposition pourra rester à l'état d'intention

plus ou moins longtemps ; mais fatalement, tôt ou tard, elle se traduira en acte.

Pour mieux préciser encore le point en discussion, j'emprunte à Maurice Raynaud les lignes suivantes : « Singulière maladie ! dira-t-on ; une maladie qui ne rend pas malade, une maladie qui peut rester des années entières sans se manifester par aucun symptôme, par aucune lésion ! Ces difficultés ont frappé Broca ; dans les généralités placées en tête de son *Traité des tumeurs*, il se demande comment on peut concevoir une maladie qui sommeillerait si longtemps, qui sauterait parfois une ou deux générations avant de se transmettre par l'hérédité ; qui pourrait, comme il en cite un exemple à propos du cancer, rester à l'état absolument latent pendant 94 ans. Il en conclut que la diathèse n'est pas une maladie, mais une cause de maladie. J'avoue, quant à moi, qu'il ne m'est pas beaucoup plus facile d'imaginer ce que peut être une cause qui reste 94 ans sans se traduire par aucun effet. En fait de difficulté, l'une vaut l'autre.

Ici encore, n'y aurait-il pas surtout une question de mots ? Fidèle à la tradition de Chomel, Broca se refuse à voir la maladie ailleurs que dans ses manifestations matérielles et tangibles. Il me paraît plus rationnel, plus philosophique de remonter plus haut, de placer la maladie non dans les désordres variables par lesquels elle se trahit à nos regards, mais dans la modification intime de l'économie qui précède et amène ces désordres, c'est-à-dire dans la *cause interne* qui les détermine. C'est, en tous cas, cette cause, de quelque nom qu'on veuille l'appeler, qui constitue la diathèse. Sur ce point tout le monde est d'accord. »

Hélas ! cette unanimité est bien problématique et quant à moi, j'ose demander place pour une troisième opinion qui n'a pas à s'inquiéter si la diathèse cancéreuse est maladie ou cause de maladie, puisqu'elle nie formellement l'existence de cette diathèse. Si hardie qu'elle puisse paraître,

elle a droit au respect, car elle repose sur des arguments sérieux.

S'il s'agissait d'une diathèse ordinaire, présentant quelque analogie avec les diathèses les plus incontestables, nous serions en droit de rechercher dans cette période de sommeil qui dure 40, 50 ans et plus, des actes morbides traduisant par intervalles les moments de réveil, actes morbides présentant un caractère d'unité affective incontestable, où les rapports de coïncidence et de succession s'établiraient avec une telle régularité, où le type d'évolution serait si constant, que l'esprit serait invinciblement amené à voir entre eux un lien commun les rattachant tous à une cause supérieure. Telles, la scrofule, la tuberculose, la syphilis, la goutte.... qui reparaissent par intervalles sous forme de poussées accusatrices généralisées, revêtant souvent des formes et des dispositions définies et symétriques. Or, nous ne trouvons dans cette période terriblement longue de prétendu sommeil, aucun indice révélateur. N'y a-t-il pas dans ce fait, je ne dirai pas un argument contre l'existence de cette diathèse, mais un juste motif de défiance ? On convient, il est vrai, qu'elle est unique en son genre ; mais cette originalité même ne prête-t-elle pas à bien des doutes ?

J'ai hâte de trancher dans le vif de la question en examinant si le cancer est une maladie généralisée ou localisée. Si l'on considère séparément, d'un côté les cancers de l'œil, de l'autre les cancers du reste de la machine humaine, on risque d'arriver à deux conclusions différentes.

Dans le second cas, en effet, si le cancer est profond, il ne se diagnostique que tardivement, à une époque où déjà les racines partant du point central primitivement atteint, se sont développées, reproduites au loin dans toutes les directions, et où il est à l'abri des attaques de la thérapeutique. S'il est superficiel, vu son indolence et son développement insidieux, il n'appelle l'attention du malade et l'examen du méde-

cin que lorsque déjà il a pu se multiplier dans tous les sens, spécialement vers les ganglions voisins, multiplication d'autant plus facile que les canaux de communication lymphatiques ou sanguins se continuent sans obstacle, je dirai presque en franchise, de l'organe malade aux parties avoisinantes. Ici encore les insuccès de la thérapeutique n'ont rien de surprenant.

Mais, pour le cancer oculaire, les conditions sont changées : d'une part la sensibilité si délicate de la rétine ne peut manquer d'être impressionnée par le développement de cette néoplasie, que l'impression consiste en lacunes dans le champ visuel ou en phénomènes lumineux de toutes sortes ; de plus nous possédons un admirable instrument d'observation, l'ophthalmoscope, qui nous donne tous les renseignements désirables sur la grosse anatomie de la tumeur ; d'autre part, le globe de l'œil est pour ainsi dire un centre vital, quelque peu indépendant du reste de l'organisme, protégé par une coque fibreuse très dense et très résistante, laissant à peine passage à quelques vaisseaux et quelques filets nerveux. En un mot, plus grandes célérité et sûreté d'information, et aussi plus grande résistance à l'extension, telles sont les deux conditions heureuses qui se réunissent pour donner à l'intervention thérapeutique des chances plus grandes de succès. Est-il étonnant alors que les statistiques concernant les cancers de l'œil soient de jour en jour plus rassurantes, à mesure que la précision du diagnostic et la diffusion de soins médicaux éclairés sont portées à un plus haut degré ? Peu importe au reste le chiffre des guérisons ; il en existe d'incontestables, portant sur toutes les variétés de cancers, gliômes, sarcômes et sarcômes mixtes, carcinômateux ou autres ; cela est si vrai, qu'étant donné un malade porteur d'un cancer oculaire à sa période de début, nous n'hésitons pas à lui proposer l'énucléation de son œil et nous espérons ainsi le guérir. Un pareil jugement me paraît incompatible avec l'idée d'un vice général, constitutionnel, dont la tumeur ne serait qu'une manifestation ; il est bien évident que la généralisation et la cachexie seraient

fatales, et que l'opération ne pourrait que leur donner un coup de fouet. Si l'on admet qu'un virus organique cancéreux est resté, 40, 50 ans à l'état latent, et qu'il s'est après cela mis en mouvement, comment comprendre que l'extirpation faite dans la période de début fasse rentrer le tout dans l'ordre, souvent d'une façon définitive, sans retour aucun par la suite? Pourquoi ce virus organique ne se manifeste-t-il pas sur une foule d'autres points? Je me résume : l'isolement de la tumeur au début, isolement admis par beaucoup d'auteurs, Warlomont, Panas..... mais, en particulier, par Wirchow, qui insiste beaucoup sur ce point, l'absence de retentissement sur l'organisme quand elle est opérée de bonne heure, le nombre toujours croissant avec les progrès médicaux des guérisons définitives obtenues par une opération opportune, me paraissent inconciliables avec un état général préexistant à la tumeur et dominant son étiologie.

Examinons un second point très important. On ne manquera pas de m'objecter que le cancer est souvent héréditaire, ce qui semble constituer une présomption en faveur d'un état général constitutionnel ; on pourra même spécifier que « les manifestations diffèrent presque toujours d'une génération à l'autre, se localisent sur des organes variables, ce qui prouve bien que, ce qu'elles présentent d'important à considérer, c'est l'état général dont elles témoignent, que celui-ci doit occuper le premier plan dans l'attention du médecin, quelque restreintes que soient les déterminations vers tel ou tel organe » *M. Raynaud.*

Quelle est la valeur de ces deux arguments? En ce qui concerne l'hérédité, tout en me proposant d'en traiter d'une façon complète à propos de l'étiologie, je puis dire dès maintenant qu'elle ne joue pas le rôle prépondérant qu'on lui a accordé. Si elle exerce une influence réelle dans 1/7 des cas de carcinômes, elle n'est pas notée une seule fois dans la statistique de Brière qui comprend 180 sarcômes oculaires de tous genres; Fuchs n'en parle pas non plus dans son relevé; il en

est ainsi de tous les sarcômes, quel que soit le point où ils se soient développés. Pour le gliôme qui n'est, en résumé, qu'un sarcôme rétinien infantile, les statistiques indiquent bien, parmi les facteurs étiologiques possibles, l'hérédité, mais une hérédité par choc en retour, si je puis m'exprimer ainsi, qui n'implique nullement l'existence d'une diathèse transmissible. En un mot, l'hérédité peut favoriser le développement du cancer, mais elle n'est pas nécessaire, et dans la plupart des cas, elle fait défaut ; et même, quand elle existe, ce n'est guère que pour les espèces cancéreuses les plus élévées en organisation, telles que les carcinômes. En somme, elle est trop inconstante pour être d'un grand poids dans la solution du problème.

Quant à la multiplicité des localisations, qui diffèrent presque toujours d'une génération à l'autre, loin de témoigner en faveur de l'existence d'un état général prédominant, elle indique bien que le cancer est une tumeur indépendante, absolument locale, dont l'emplacement variable, en un point quelconque, est laissé tout au hasard des conditions pathogéniques. Raisonner comme le fait M. Raynaud, c'est faire une pétition de principe : de ce que les localisations cancéreuses peuvent varier d'une génération à l'autre, tirer cette conclusion que c'est l'état général qui occupe le premier plan, c'est vouloir confirmer par une disposition morbide équivoque, un état constitutionnel hypothétique, dont la démonstration élémentaire devrait d'abord être donnée.

La preuve en est que, de cette même disposition morbide, je tire, en me plaçant à un point de vue différent, une conclusion diamètralement opposée ; pour moi, l'absence de systématisation, la multiplicité des localisations témoignent du rôle dominant des causes extérieures, variables et hasardées de leur nature ; une diathèse obéit davantage à la systématisation, elle a ses lieux d'élection.

Est-il besoin d'ajouter qu'il existe en général une période *d'installation* qui peut durer des années, avec des alternatives de repos et d'activité ? le cancer, au contraire, se ma-

nifeste d'emblée, avec le cortége de symptômes et de lésions qui le constituent jusqu'à la fin.

Il est encore un point bien instructif dans l'évolution des cancers intra-oculaires, c'est la manière dont ils se comportent vis-à-vis des membranes voisines, juxtaposées à celle qui leur a donné naissance. Etant donné, par exemple, un sarcôme de la choroïde, que va-t-il advenir de la rétine? Au début, la tumeur sera coiffée par la membrane nerveuse restée intacte, simplement soulevée; puis, et à la longue la chose est fatale, elle contractera avec la rétine une union intime; dès lors les choses devront se passer différemment, suivant qu'on considère le cancer comme l'expression d'un état constitutionnel ou comme une affection locale. S'il est l'expression d'une diathése, il s'inoculera de proche en proche, se propagera par continuité aux membranes voisines, et, après avoir contracté avec la rétine une union intime, il devra lui communiquer sa tendance, sa vertu néoplasique, à tel point que si, à ce moment, on veut bien faire abstraction de la néoplasie choroïdienne elle-même, cette rétine, qui a reçu le coup proliférera, pour son propre compte, avec son cachet spécial inhérent à sa structure. Quel nom donner alors à cet appoint néoplasique fourni par la rétine à la tumeur primitive? Celui de gliôme! j'y consens, si l'on veut conserver à ce mot son sens étymologique le plus simple, tumeur névroglique, mais en réservant absolument la nature de cette tumeur secondaire qui est et ne peut être qu'un sarcôme comme le néoplasme originel lui-même. J'avoue cependant que je ne vois pas l'utilité de ce mot qui embrouille ce fait de propagation par continuité si nettement exprimé par les mots de sarcôme névroglique, sarcôme quittant les bornes de son territoire primitif et s'attaquant à la névroglie de la rétine. Dans l'hypothèse que tout cancer est la manifestation, la localisation sur un point d'une diathèse, ces faits de propagation par continuité paraissent tout naturels; il semble, et

il a semblé à la plupart des auteurs, que c'est ainsi que doivent se passer les choses.

Si, au contraire, le néoplasme est une affection localisée, résultant d'un trouble trophique limité en un point, d'une altération propre à une membrane, il n'y a plus aucune raison pour que la membrane voisine, qui n'est pas sous le coup du même trouble trophique, participe à la néoplasie. Au fur et à mesure que la tumeur s'accroîtra, elle devra se faire place en refoulant, puis usant, rongeant les parties adjacentes, sans que jamais ces dernières prennent une part active au travail morbide. Dans le cas de sarcôme mélanique, il arrivera que la rétine sera soulevée, détruite mécaniquement, par distension, par écrasement, comme cela a lieu pour la peau dans les cancers sous-cutanés, mais qu'elle ne participera pas à la prolifération cancéreuse.

En réalité, c'est de cette dernière manière que se comportent les cancers ; si l'affection a pris naissance sur les parties pigmentées de la choroïde, elle sera toujours et dans toute sa masse un mélano sarcôme. S'agit-il d'un gliôme ou d'un leucosarcôme de la choroïde ? ils désorganiseront, bouleverseront tout à leur aise les couches mélaniques, sans jamais les faire intervenir activement dans le travail néoplasique ; le gliôme, à quelque degré de développement qu'il soit arrivé, restera toujours un sarcôme blanc. Il y a dans cette limitation exclusive à la membrane envahie, limitation dont les cancers de l'œil nous offrent des exemples irrécusables, la démonstration de ce fait, que le cancer est une néoplasie provenant d'un trouble trophique local, limité au point originairement taré ; et, quand les auteurs parlent de propagation cancéreuse par continuité, ils emploient une expression ambigue et défectueuse. Jamais le cancer ne se propage de la choroïde à la rétine et réciproquement ; seulement il se développe, s'accroît de jour en jour, grâce aux matériaux qui lui sont fournis

par le point originaire, où se trouvent pour ainsi dire les racines du mal. S'il y a accroissement de la tumeur, c'est toujours par intussusception, jamais par juxtaposition c'est-à-dire par l'apport de matériaux provenant des membranes voisines.

Après tout ce qui précède, je suis fondé à affirmer que la seconde manière de voir est la seule vraie, que le cancer est une affection locale. Et quand je défends cette opinion, j'ai la satisfaction de pouvoir dire que je suis en bonne compagnie. Je trouve, en effet, dans le traité de Wirchow, p. 247, les lignes suivantes : « Dans les sarcômes enfin, l'influence déterminante exercée par la place affectée primitivement, par le tissu-mère sur le développement de la première tumeur, se montre à un degré tout à fait extraordinaire.... Sarcômes mélaniques appartenant exclusivement à la peau et à la choroïde..... gliosarcômes pour les centres nerveux et la rétine.... Cette influence de la localité affectée primitivement, qui se continue à travers toute la série des tumeurs secondaires et qui n'a de raison d'être que dans une influence déterminante partant du tissu-mère, s'oppose à l'admission d'une nature primitivement dyscrasique de l'affection. Il est vrai que, partant de la malignité, on a admis ordinairement l'existence d'une dyscrasie spécifique primitive. C'est ainsi qu'on a établi une dyscrasie mélanotique pour expliquer le mélanose. Si une pareille dyscrasie existait originairement, sans nul doute on n'aurait pas un foyer primitif unique, d'où l'affection s'étendrait dans la direction des courants liquides et des communications naturelles, mais nous verrions naître des éruptions à tous les points possibles, sans aucun plan déterminé, nous ne saurions pas d'avance où nous trouverions de nouveaux produits ; serait celui l'œuvre du pur hasard. »

Il me suffit d'avoir examiné cette question dans ses grandes lignes, et ce faisant, d'avoir attiré l'attention sur ce que j'estime être une des erreurs les plus préjudiciables à l'avenir de

la médecine dans la thérapeutique des cancers. Histologiquement, leur étude a fait un pas immense le jour où Wirchow, Robin, Cornil, etc., furent unanimes à renverser la doctrine de Lebert, la croyance aux tumeurs hétéromorphes. Cliniquement, il reste à détruire cette malheureuse idée de la diathèse cancéreuse, qui paralyse la science dans la recherche d'un moyen curateur. Celle-ci est, au reste, le corollaire de celle-là. Du moment où les cellules des cancers n'avaient point d'analogues dans l'organisme, elles devaient être considérées comme de véritables parasites, jouissant de cette funeste propriété d'infection, de généralisation à toute l'économie ; de cette affection parasitaire, transmissible, à l'idée d'une diathèse, il n'y avait qu'un pas. Aujourd'hui alors qu'on ne considère plus les éléments cancéreux que comme des éléments normaux, déviés, la doctrine diathésique est insoutenable.

Mais parce que je nie l'existence d'un état constitutionnel est-ce à dire que je veuille réduire le cancer à une simple déviation trophique déterminée, je suppose, par un traumatisme ? Autant vaudrait dire qu'il suffit de provoquer ce traumatisme pour produire la tumeur. Non, je pense qu'il faut conjointement une opportunité morbide toute particulière, ou si l'on veut, l'existence d'une idiosyncrasie spéciale. Qu'on ne vienne pas me dire que c'est au fond la même manière de voir, que c'est traduire sous une autre forme cette opinion, cette diathèse que je combats ; il y a un abîme entre elles deux. En effet, il ne peut venir à l'idée de nier l'hérédité dans le nombre assez restreint de cas où elle est évidente, mais, ce que je prétends, c'est qu'un cancéreux ne transmet pas à ses descendants un germe cancéreux, ne demandant qu'à évoluer à la première occasion favorable ; ce qu'il peut transmettre, c'est une sorte de faiblesse organique, une prédisposition, une aptitude toute passive, en un mot, une simple réceptivité ; dans ces conditions, il faudra, je suppose, qu'un traumatisme intervienne comme facteur actif, essentiel.

Un fait tiré de la pratique donnera une idée très nette de la valeur de ces affirmations abstraites. Je l'emprunte à M. Raynaud. « J'observe actuellement une femme de 75 ans, atteinte depuis un an d'un cancroïde du vagin ; sa fille est morte, il y a plus de vingt ans, d'un cancroïde du rectum. Si, ce qui avait grande chance d'arriver, la mère fût morte vers l'âge de 70 ans, on aurait pu considérer la diathèse comme née spontanément chez la fille. » Eh bien, je le demande en toute sincérité, des faits de cette nature ne sont-ils pas un témoignage de haute valeur en faveur de l'opinion qui nie l'existence d'un germe constitutionnel, transmissible par hérédité, pour n'admettre que la transmission d'un état en quelque sorte neutre, passif, d'une débilité originaire localisée? Il est pourtant bien certain qu'on ne peut donner que ce qu'on a, et que cette femme de 75 ans, à l'âge où elle a conçu sa fille, à 35 ans peut-être, n'a pu donner à cet enfant que ce qu'elle avait, soit, une prédisposition spéciale de ses tissus à proliférer, à s'hyperplasier dans le sens d'un cancer et rien de plus. Mais telle est l'importance des facteurs étiologiques extérieurs que le néoplasme n'a pu se développer chez elle qu'en pleine vieillesse et qu'il aurait été même très possible qu'il ne se développât jamais, par défaut de causes déterminantes, alors qu'une hâtive évolution emportait sa fille à la fleur de l'âge.

Je sais bien que comparaison n'est pas raison, mais il m'est bien permis de faire ressortir les ressemblances qui existent entre les cancers et certaines tumeurs bénignes pour lesquelles on n'a jamais songé à faire intervenir l'idée d'une diathèse. Voilà les kéloïdes spontanées survenant sans causes connues, qu'on pourrait ranger histologiquement parmi les tumeurs fibro-plastiques, qui récidivent sur place, quand on les traite, à l'instar des cancers, par le bistouri ou par les caustiques, avec une invincible obstination, tellement qu'il surgit après chaque tentative, une nouvelle tumeur plus étendue et plus saillante que la première, a-t-il jamais été

question de les considérer comme les effets d'une cause générale constitutionnelle? Non ; tout le monde est d'accord pour n'y voir qu'un trouble trophique inhérent à la constitution anatomique du sujet. Pourquoi raisonne-t-on autrement quand il s'agit d'un cancer? Parce que d'un côté le travail prolifératif aboutit à une organisation en tissu conjonctif adulte et que ce tissu une fois organisé reste stationnaire, tandis que de l'autre le travail prolifératif, restant toujours à la périodé embryonnaire, n'aboutissant jamais à cette organisation qui équivaut au repos, est incessant, continu, et à un moment donné, reflue par une sorte de regorgement vers les voies lympathiques efférentes, et que, dès lors, c'est la généralisation, la cachexie et la mort. Je vais consacrer tout un chapitre à la généralisation du cancer, mais dès maintenant je puis dire qu'entre une kéloïde et un cancer au début, alors qu'il est encore isolé des voies de la circulation et qu'il n'a porté aucune atteinte à l'organisme (témoins les guérisons radicales), je ne vois pas grande différence.

Je n'insisterai pas sur ces exemples déjà cités de cancers restant stationnaires pendant un, deux, trois ans, et qui, subitement repris d'une belle ardeur, aboutissent en quelque mois à la cachexie. Vous dites que la diathèse a dormi pendant ce temps, je pense, quant à moi, que le feu cancéreux n'a pas été suffisamment alimenté, que le trouble trophique engendrant une pareille déviation organique a momentanément fait défaut ; mais je ne m'expliquerai jamais comment une tumeur, sous la dépendance d'une diathèse unique dans son essence, peut ainsi se dédoubler, se comporter comme une tumeur bénigne dans sa période de début et devenir maligne à un moment donné. C'est là un argument capital, décisif, dont la portée ne peut échapper à personne, et c'est une conclusion forcée dont tout ce travail confirme la véracité. S'il y a diathèse se manifestant par une tumeur, cette tumeur doit présenter dès l'origine ce caractère malicieux, infectant, cachectique, qui lui donne

un cachet spécifique. Mais cela n'est pas : force est donc de s'en rapporter à ce qui est apparent et de croire à un mal local, à une tumeur isolée dont l'évolution ultérieure peut aboutir à la généralisation.

Il est toujours bon d'employer le mot propre pour éviter la confusion et l'erreur, en pathologie générale surtout; mais, si je me suis aussi longuement étendu sur les considérations précédentes, ce n'est pas pour le vain plaisir de jouer sur les mots, de mettre idiosyncrasie au lieu de diathèse, c'est que la chose présente un intérêt pratique immédiat et présentement avec nos connaissances actuelles, c'est que si l'opération est faite à temps, elle peut aboutir à une guérison radicale; mais ces données ne sont pas moins intéressantes pour l'avenir, en ce sens qu'elles ouvrent un champ fécond à l'imagination thérapeutique.

En présence d'une diathèse, nous pouvions être enclins au découragement; trouver un remède spécifique à un état constitutionnel est, je ne dirai pas, chose impossible, mais bien hasardeuse; savoir qu'une tumeur est curable à ses débuts, c'est mettre en éveil l'imagination médicale pour arriver à un prompt diagnostic, et j'estime qu'il y a encore beaucoup à faire dans ce sens ; il reste à accomplir pour les cancers d'une partie quelconque de l'organisme les progrès qui ont été faits dans la branche de l'oculistique. Savoir enfin qu'une tumeur est localisée et que tout le mal par la suite viendra d'elle, c'est poser cette indication thérapeutique supérieure, qu'il faut tenter tous les moyens pour interrompre la libre circulation avec les parties voisines, pour s'opposer à cette sorte de reflux qui aboutit à la cachexie.

De la généralisation du cancer

L'argumentation exposée dans le dernier chapitre, bien qu'elle me paraisse inattaquable, serait impuissante à déraciner

ce vieux préjugé de la diathèse, et pourrait même sembler incomplète, peut-être invraisemblable, à ceux qui ne se rendraient pas suffisamment compte du mécanisme de la généralisation. En effet, et c'est ce qui constitue le côté curieux et bizarre de cette affection, il répugne *a priori* de voir entre ces deux termes extrêmes de la maladie, d'une part, au début, une tumeur locale ; de l'autre, à la fin, un état cachectique et fatalement mortel, une relation de cause à effet. C'est à combattre cette répugnance, c'est à faire saisir les phases de cette évolution, c'est à démontrer les transformations successives de cette tumeur que je dois maintenant consacrer tous mes efforts.

Pour procéder avec méthode, il est indispensable de donner un aperçu rapide du rôle physiologique du tissu connectif et des vaisseaux lymphatiques, ce résumé étant destiné à faire voir les connexions étroites qui existent entre ces deux systèmes. Je ne puis que renvoyer le lecteur qui voudrait approfondir cette étude au traité technique d'histologie de Ranvier ; il y trouvera le dernier mot de la science.

Je rappelle quelques faits. — Si l'on pratique une incision à la partie supérieure de la cuisse d'un lapin pour y déposer du vermillon en poudre, les ganglions lombaires sont colorés en rouge. L'injection d'une solution de bleu de Prusse dans le tissu cellulaire sous-cutané colore en bleu les vaisseaux lymphatiques du voisinage. La célèbre expérience de Recklinghausen établissant l'existence des stomates du centre phrénique, etc..., ces faits et bien d'autres encore ont affirmé la communication du système lymphatique avec le tissu conjonctif. « Les fibres et les membranes dont est formé ce tissu, constituent un système continu à lui-même dont toutes les cavités communiquent entre elles. En font partie aussi bien les grandes cavités séreuses que les interstices du tissu conjonctif lâche. Ce réservoir appartient au système lymphatique et dans toutes ses parties, il con-

tient les éléments de la lymphe. La communication directe des grandes cavités séreuses avec les lymphatiques, est un fait définitivement acquis. Tout fait supposer qu'une même communication existe avec le tissu conjonctif lâche ; ce point est cependant encore l'objet de controverses. » Ranvier. Il est donc admis que tous les éléments connectifs sont plongés dans la lymphe et vivent à ses dépens. Peu importe qui a raison de Kölliker, de Recklinghausen ou de Ranvier, peu importe que la communication des vaisseaux lymphatiques ait lieu avec les cellules plasmatiques (cellules étoilées, creuses) avec les canaux du suc ou avec des espaces, des lacunes intercellulaires. « Dans le tissu conjonctif lâche et diffus, tissu cellulaire de Bichat, les faisceaux glissent les uns sur les autres avec la plus grande facilité. Les liquides et les gaz, en les écartant simplement les uns des autres, peuvent s'accumuler dans leurs interstices comme il arrive dans l'œdème et l'emphysème. C'est entre ces faisceaux, dans la large cavité qu'ils cloisonnent, que se fait la circulation des sucs nutritifs, et non dans des canalicules auxquels la plupart des histologistes ont cru, mais que personne n'a jamais vus. » Ranvier. Les capillaires lymphatiques, pas plus que les capillaires sanguins, ne possèdent de fibres musculaires ; ils semblent réduits à des cellules endothéliales maintenant un orifice plus ou moins béant, suivant la compression exercée par les tissus connectifs voisins. La lymphe chemine dans des vaisseaux lymphatiques, sur le parcours desquels se trouve les ganglions dont « le rôle le plus important est de produire des éléments cellulaires qui, après être restés dans leur intérieur le temps nécessaire à leur élaboration, rentrent dans le courant lymphatique et contribuent finalement à augmenter la richesse des éléments cellulaires du sang. »

Eh bien, je le demande à tous ceux qui n'ont pas de parti pris, est-ce émettre une hypothèse invraisemblable que de supposer qu'en un point de ce grand système qui a une vie propre et des fonctions nutritives aussi considé-

rables, le désordre est apparu, substituant à la formation normale des sucs nutritifs et à leur écoulement graduel dans les voies efférentes, une exagération de production, un bouillonnement, un encombrement incompatibles avec le libre fonctionnement de cet appareil néogénésique, et cette exagération des phénomènes nutritifs constituant une hyperplasie et, pour dire le mot, un néoplasme, est-il besoin pour l'expliquer, d'invoquer une prétendue dyscrasie, une diathèse, et ne peut-on en rendre compte par un simple trouble trophique propre au système cellulaire ?

Le point capital qui ressort des considérations précédentes et que je veux retenir, est le suivant. Les relations des deux systèmes lymphatiques et connectifs sont si constantes, si manifestes, qu'on peut concevoir leur réunion comme un tout unique sous le rapport organique et fonctionnel ; si une partie de ce tout devient malade, l'autre en subira forcément le contre-coup; puisque physiologiquement l'appareil lymphatique a pour fonction d'élaborer les sucs nutritifs qui lui sont fournis par le tissu connectif, pathologiquement il en sera de même, avec cette particularité que les matériaux à élaborer étant anormaux comme nombre et comme volume, les produits ultimes de cette élaboration en porteront l'empreinte et ne pourront également qu'être anormaux.

A ce propos, un rapprochement s'impose : si, au lieu de porter sur la partie connective du système, la déviation trophique porte sur le tissu glandulaire, sur le tissu adénoïde, le résultat est toujours le même — je fais allusion à la leucocythémie. Le cadre de cet ouvrage ne me permet pas de développer les considérations de haute valeur auxquelles elle donne lieu. Il me suffira de rappeler que la leucocythémie, malgré la diversité de ses formes cliniques (ganglionnaire, splénique, intestinale, etc...), et de ses types anatomiques lymphadénôme, lymphosarcôme est considérée comme une maladie une dans sa nature et dans son évolution. Mais

voici où la chose devient intéressante. « En se fondant, dit Spillmann, sur les travaux les plus récents, on ne verrait dans les productions leucémiques que des tumeurs que l'on peut désigner, avec Wirchow, sous le nom de lymphômes, tumeurs donnant lieu à des productions secondaires multiples, comme peuvent le faire une série de tissus morbides, tels que les carcinômes, les épitéliômes et les sarcômes. En bonne logique on devrait alors rapprocher l'adénie du cancer. » L'aboutissant de cette affection est une généralisation et une cachexie fatalement mortelle, absolument identiques à celles du cancer.

Et qu'on ne me reproche pas de vouloir identifier l'affection cancéreuse et la leucocythémie ; j'estime que nos connaissances sont encore fort incomplètes et que l'avenir se chargera d'abattre bien des barrières ; mais, pour le moment, je ne retiens que ceci : cette dernière affection nous montre par de nombreuses analogies, par de nombreux points communs, qu'il n'est pas besoin pour expliquer la cachexie cancéreuse d'invoquer un principe dyscrasique et des éléments spécifiques, mais qu'une déviation trophique particulière suffit de part et d'autre à engendrer la triste série morbide. A quoi bon parler de germe spécifique, de diathèse quand tout ce que nous observons, depuis le trouble local primitif jusqu'à la cachexie terminale, trouve sa raison d'être, son explication dans les données de la physiologie et dans les enseignements de la pathologie comparée !

Certes, il y a toujours une grande inconnue concernant l'origine de la tumeur primitive ; le chapitre suivant montrera en quoi elle consiste ; je dois actuellement rechercher les voies de généralisation. Considérons l'affection cancéreuse à son début : il se produit en un point donné une exubérance de tissu conjonctif (je n'ai pas à envisager les formes épithéliales). D'abord limitée, elle grandit de jour en jour, jusqu'à ce qu'elle ait acquis un développement suffisant pour attirer l'attention du malade et être accessible à l'ex-

ploration médicale ; cet accroissement aboutit à la production d'une tumeur, et il est bien établi que celle-ci reste le plus souvent des mois entiers absolument localisée; il semble que le tissu organique parasitaire, trouvant sur place les éléments nécessaires à sa nutrition, s'y cantonne et n'ait aucune tendance à envahir les tissus ou organes voisins; quoiqu'il en soit, que les obstacles qui s'opposent à la migration des cellules cancéreuses soient de tel ou tel ordre, la maladie, pendant cette période, est curable, comme en témoignent les guérisons radicales obtenues par une prompte extirpation. Pourtant la tumeur grossit toujours, et il arrive un moment où elle regorge, où elle doit déverser son trop plein hors du foyer primitif. Soit, pour fixer les idées, un sarcôme de la choroïde; longtemps il restera cantonné sur un point de cette membrane, se contentant de refouler la rétine et le corps vitré dans les limites exigées par son développement progressif ; à la longue, il entamera les couches et les zônes voisines qui étaient restées indemnes jusque-là, les usera, les détruira; et surtout, c'est ce qui en fait au premier chef la malignité, il s'emparera des couches celluleuses secondaires, des *lamina fusca*, que beaucoup d'auteurs considèrent avec Schwalbe comme des espaces lymphatiques, et alors, maître de cette grande voie de circulation, ne tardera pas à amener l'infection générale. Car, c'est là que je veux en venir : c'est par les voies lymphatiques que se fait la généralisation.

L'altération extrêmement commune des ganglions en rapport avec la partie affectée, ne laisse aucun doute à ce sujet. Ces glandes lymphatiques subissent des modifications identiques comme nature, comme structure, à celles de la tumeur primitive, et la relation entre ces diverses manifestations est tellement évidente que Broca a désigné les altérations ganglionnaires par le nom de cancers successifs, pour bien exprimer qu'elles sont engendrées par la tumeur première. Pour qui veut tenir compte des rapports, des communications anato-

miques, il n'y a là rien que de très naturel. Le doute n'est plus possible quand on considère que, parmi ce paquet de ganglions appartenant à la région affectée, il en est un qui est plus spécialement et plus promptement atteint, c'est le ganglion le plus proche, le plus directement en rapport avec la tumeur, celui qu'on a appelé le ganglion direct, anatomique, celui-là qui reçoit de première main les sucs qui proviennent de la tumeur. Jusqu'alors, l'état général du malade n'avait pas subi les atteintes du mal, mais dès que ces glandes dont la fonction est de fabriquer les éléments cellulaires du sang, recevant des matériaux cancéreux vont donner des produits de même nature, la santé générale se détériorera très vite; le mécanisme en est bien simple.

Ces éléments cancéreux vont s'introduire dans les vaisseaux lymphatiques efférents des ganglions, gagner les vaisseaux blancs médians, soit, suivant leur provenance, la veine lymphatique ou le canal thoracique pour se répandre dans le sang. Il n'est pas sans intérêt de suivre leur parcours dans ce nouvel élément liquide. Déversés dans le courant sanguin, à l'union des veines jugulaires interne et sous-clavière, ils sont aspirés dans l'oreillette droite et refoulés par le ventricule dans le circuit de la petite circulation, dans les poumons. C'est vraisemblablement parce que ces organes essentiellement conjonctifs et richement vascularisés sont les premiers en rapport avec le sang cancéreux qu'on y observe si fréquemment des métastases ou plus exactement des cancers par infection. De là, les particules cancéreuses sont charriées dans la grande circulation et il n'est pas une région de l'organisme qui soit à l'abri de leurs atteintes, où elles ne puissent se déposer, pulluler, et aboutir, en un mot, à la formation de néoplasies identiques à la tumeur primitive; on les a vues dépasser plusieurs milliers dans certains cas de cancers. Il n'est pas moins vrai cependant qu'il existe de véritables foyers d'élection qui sont les organes hématopoiétiques : c'est que ces organes, parmi leurs fonctions diverses en ont une qui leur est com-

mune avec les ganglions : c'est de former ou de perfectionner les éléments cellulaires qui seront plus tard des globules sanguins, ou même de les détruire. Quoi d'étonnant que des organes qui ont de pareilles affinités fonctionnelles avec des éléments primitivement imprégnés de cancer, soient particulièrement propres à ces dépôts métastatiques ! En première ligne vient le foie ; puis ce sont les os, les glandes lymphatiques autres que celles de la région affectée, la rate, les grandes séreuses, dont les connexions lymphatiques ne sont plus discutables, qui sont les siéges les plus fréquents des cancers par infection. Et parfois, lorsque la généralisation est à son maximum, on ne manquera pas d'en trouver aussi dans la muqueuse intestinale, dans les reins, le pancréas, le tissu cellulaire sous-cutané, dans la moelle, dans le cerveau, partout enfin dans l'organisme. Et qu'on n'aille pas considérer ces cancers métastatiques comme autant de manifestations d'une prétendue diathèse! l'histoire entière des cancers proteste contre une pareille interprétation ; en outre, il est remarquable que les organes les plus prédisposés au cancer primitif, tels que l'estomac, l'utérus, les mamelles, les testicules, etc., sont précisément ceux où les cancers par infection sont les plus rares, et d'un autre côté, parmi les organes que les cancers par infection envahissent le plus souvent, on voit figurer le poumon où le cancer primitif est presque inconnu.

J'ajouterai pour les incrédules ou les sceptiques, qui, sans pouvoir présenter une explication plausible, ne veulent point admettre celle qu'on leur donne, que la confirmation anatomique de tout ce que je viens d'exposer a été donnée. Broca, dans son traité p. 271, édit. 1866, cite des faits où l'on a constaté, tant dans les vaisseaux lymphatiques que dans les ganglions, des cellules et noyaux cancéreux. Andral, A. Cooper et d'autres, en ont trouvé dans le canal thoracique. Sappey, allant plus loin, est venu, dans une récente communication à l'Académie de médecine (oct. 1883), expo-

ser la dégénérescence cancéreuse des *globules blancs du sang* qu'il a pu constater avec une très grande netteté dans quatre cas. Il est le seul jusqu'ici qui aît fait cette importante constatation. Pour Sappey, le prétendu virus cancéreux est représenté par les globules blancs dégénérés qu'emporte le sang émané du foyer primitif. Chaque globule blanc dégénéré serait un cancer en miniature, un cancer ambulant. Plus la tumeur se développe, plus la quantité de sang qu'elle reçoit devient abondante, et plus aussi ces germes ou cancers ambulants se multiplient. Ainsi se ferait la généralisation. J'admets avec ce remarquable anatomiste qu'elle se fait par le moyen d'éléments figurés, de globules blancs dégénérés, et c'est là le point capital, le nœud du problème; mais je fais des réserves quant aux voies infectantes. Dans la grande majorité des cas, où les vaisseaux et ganglions lymphatiques contiennent des cellules cancéreuses, pour la plupart des auteurs qui admettent la libre communication du système lymphatique et du tissu connectif et qui n'ont pas besoin d'invoquer une perforation des radicules lymphatiques par la matière cancéreuse, pour expliquer la pénétration de cette dernière, enfin pour tous les chirurgiens qui basent le pronostic et l'urgence d'une opération sur l'existence ou l'absence d'infection ganglionnaire, la seule voie de généralisation admissible se trouve dans le système lymphatique. N'est-il pas difficile d'admettre l'intermédiaire du torrent sanguin, par exemple, dans ces cas de cancer à l'estomac où la généralisation s'est limitée au péritoine, à l'exclusion de tous les tissus voisins? Sappey professe une opinion différente, parce que pour lui, le système lymphatique est sinon fermé à ses origines, du moins n'est pas en communication directe avec le tissu conjonctif. Comme on l'a vu au début de ce chapitre, Ranvier et la plupart des histologistes modernes sont très affirmatifs dans un sens contraire.

Je reconnais volontiers qu'il existe des cas douteux; ce sont surtout ces sarcômes où l'infection ganglionnaire fait

défaut. En effet, si elle est constante pour les carcinômes, elle ne l'est plus pour les autres cancers où elle manque souvent. A ce propos, je citerai la statistique de Pemberton, qui, sur 33 cas, a noté 11 fois la mélanose des ganglions, 12 fois celle des poumons et 18 fois celle de la glande hépathique ; ou celle d'Eiselt qui, sur 50 mélanosarcômes, trouve les ganglions intéressés dans 22, des métastases sur les poumons et sur le foie dans 24 et 28 cas. Cela tient-il à un défaut d'organisation, à l'absence d'alvéoles dont on comprend bien la libre communication avec les capillicules lymphatiques au lieu que pour les cancers moins organisés, on pourrait concevoir un tassement cellulaire tel qu'il y aurait obstruction des voies de la lymphe par aplatissement, et que la force osmotique serait impuissante à faire pénétrer les cellules cancéreuses dans ces lacunes lymphatiques, sans parois propres et simplement formées par les cellules juxtaposées? Nul ne le sait et on peut alors invoquer des perforations veineuses ; maintes fois elles ont été observées sur des veines d'un certain calibre ; la tumeur détruit, ronge les tuniques veineuses et envoie un prolongement dans la lumière du vaisseau, sorte de champignon dont les cellules et noyaux superficiels peuvent être entraînés dans le torrent circulatoire. Mais cette disposition est loin d'être fréquente et ce n'est qu'exceptionnellement que la généralisation doit se faire par ce mécanisme.

Quoiqu'il en soit, la cachexie ne tarde pas à se produire tant à cause des troubles multiples que les cancers par infection déterminent mécaniquement, que par l'anémie qui est la conséquence du manque de globules blancs régénérateurs.

Étiologie

Ce chapitre, l'un des plus intéressants de l'histoire des cancers, est aussi le plus obscur. Parmi les facteurs multiples, parmi les causes si complexes, il en est trois qui sont particulièrement remarquables : l'hérédité, le traumatisme et l'âge, je vais les examiner séparément.

Hérédité. — S'il est vrai, comme j'ai cherché à l'établir, que les tumeurs malignes sont unes dans leur essence, dans leur nature, ne présentant que des différenciations, des variétés de structure secondaires, il semble que l'hérédité doive jouer pour toutes un rôle égal ; il n'en est rien.

Pour les cancers alvéolaires, l'influence héréditaire *directe* se manifeste en moyenne dans 1/7 des cas. On cite partout l'exemple remarquable observé par Warren ; dans une famille, le père étant mort d'un cancer de la lèvre, le fils eut un cancer du sein, deux de ses sœurs eurent également un cancer du sein ; la fille de l'une d'elles fut opérée par Warren pour la même affection et mourut quelques années après d'une récidive sur l'utérus ; une fille du frère eut aussi un cancer du sein. Certes il est difficile d'imaginer un fait plus concluant. Broca, dans son traité, donne la généalogie d'une famille cancéreuse ; il y eut 16 cas de mort par le cancer dans l'espace de 70 ans, de 1788 à 1856, répartis sur trois générations. Parmi les descendants, 26 avaient dépassé l'âge de 30 ans, et sur les 26, 15 étaient morts cancéreux. Il est bon d'ajouter qu'on ne connaît aucune autre série analogue qui soit aussi frappante. Broca fait remarquer qu'en général on ne trouve pas plus de 3 ou 4 cas de cancer sur trois générations. La transmission héréditaire peut porter sur le même organe comme dans le cas de Warren, ou bien sur des organes différents ; enfin elle peut se manifester sous la même forme anatomique ou sous une forme différente. Le père a un cancroïde, le fils a un encépha-

loïde ou un squirrhe. Les antécédents héréditaires sont donc indéniables.

Pour les sarcômes, l'hérédité joue un rôle absolument nul. Brière, Fuchs, de Wecker ne la mentionnent pas. On ne manquera pas de relever ce fait bizarre et d'en faire un argument décisif pour maintenir la distinction radicale entre les sarcômes et les carcinômes. Il semblera que si ces tumeurs malignes sont de même nature, elles doivent obéir aux mêmes lois et subir la même influence héréditaire. L'argument n'est que spécieux, bien plus il se retourne contre ceux qui voudraient lui donner pareille signification. En effet, de tout temps, l'hérédité a été la raison majeure invoquée par les partisans d'une diathèse cancéreuse; c'est la meilleure preuve, dit-on, que le cancer est l'expression d'une maladie constitutionnelle. Mais alors, la logique exige que la catégorie des sarcômes soit rayée de la classe des cancers; ira-t-on jusque là? c'est inadmissible. Anatomiquement, si l'on ne considère que les caractères macroscopiques et, cliniquement, sous tous les rapports, le sarcôme est une tumeur maligne appartenant à l'ordre des cancers, j'ai assez insisté sur ce point dans le cours de ce travail pour ne plus y revenir. La distinction entre le sarcôme et le carcinôme est peu tranchée, et en tous cas n'existe qu'au point de vue purement histologique; c'est une distinction de détail et rien de plus. Dans ces conditions, quelle explication plausible pourrait-on donner de l'existence des antécédents héréditaires dans un cas, de leur absence dans l'autre? Mais si l'on admet avec moi que ces tumeurs sont toutes deux de même nature, seulement à une période d'évolution, à un degré d'organisation différents, cette bizarrerie, cette contradiction apparente deviennent facilement explicables. Alors, si l'on tient compte, d'une part, de ce fait que l'influence héréditaire ne se manifeste pour le carcinôme que dans 1/7 des cas, que l'existence de cette tumeur loin d'impliquer la transmission fatale aux descendants, ne pourra être incriminée 6 fois sur 7, ce

qui peut être dû à l'action bienfaisante des croisements, aidée sans doute de l'absence des causes occasionnelles qui avaient provoqué la lésion chez les ascendants, si l'on tient compte, d'autre part, de cette hypothèse confirmée par l'histologie, que le sarcôme est une tumeur dont l'organisation est plus embryonnaire, correspondant par conséquent à une activité néoplasique moins grande du tissu conjonctif, ne pourrait-on pas supposer que la prédisposition au sarcôme, diminutif de la prédisposition au carcinôme, n'a plus été assez forte pour être transmise? si le carcinôme, plus élevé en organisation, est réfractaire à la transmission héréditaire 6 fois sur 7, n'est-il pas admissible que le sarcôme, moins élevé dans l'échelle organique, plus rudimentaire quant à sa structure, pourra l'être 7 fois sur 7? Il est conforme aux lois de l'hérédité, que les propriétés physiologiques ou pathologiques pour être transmissibles et fixes, doivent posséder une certaine intensité, une certaine ampleur; sinon, elles sont instables et transitoires, et ne constituent que des accidents impuissants à atteindre les générations suivantes, en reproduisant le type primitif. Je ne vois pas d'autre explication raisonnable que celle-là, de cette double manière d'être de l'hérédité; voilà pourquoi je disais tout-à-l'heure que cette bizarrerie, en apparence contradictoire avec les idées que je défends, est en somme pour elles un nouveau point d'appui.

Mais ce n'est pas tout: j'ai avancé précédemment que le gliôme était un sarcôme infantile de la rétine; il est, à ce titre, aussi embryonnaire que le sarcôme choroïdien, et cependant l'hérédité joue un rôle important dans son origine. Ce désaccord n'est qu'apparent et provient de ce que les auteurs n'ont pas fait suffisamment ressortir ce point, que le gliôme n'est pas comme le carcinôme le produit d'une propagation héréditaire directe et que les parents n'ont pu le léguer en nature à leurs enfants, pnisqu'ils n'en étaient pas atteints. Le gliôme est le résultat d'un concours de circonstances

parmi lesquelles les unes sont fortuites, accidentelles, traumatiques, comme pour les autres variétés de cancers, les autres étant du domaine de la famille, obéissant à l'hérédité, avec cette réserve qu'il ne s'agit pas d'un vice de génération gliomateux, d'une diathèse gliomateuse transmissible des ascendants aux descendants; ce que les enfants ont hérité, c'est un trouble morbide, encéphalique ou rétinien, et s'il y hérédité, c'est une hérédité d'influence, mais pas autre chose. Que se passe-t-il, en effet, dans la grande majorité des cas? Le médecin chez lequel on amène un enfant porteur de cette affection, interroge les parents et apprend qu'un ou plusieurs des frères et sœurs de ce petit malade sont morts d'affection cérébrale, de méningite tuberculeuse, mais le gliòme était inconnu dans la famille. Si l'on veut se reporter aux terribles hécatombes citées page 56, il est assez plaisant qu'on parle de diathèse transmissible quand, les parents étant indemnes, on voit plusieurs ou même tous les enfants succomber à cette affection; les parents n'ont cependant pu transmettre à leur lignée un vice qu'ils n'avaient pas et qui n'existait pas antérieurement dans leur souche. On aura beau faire remarquer que parfois on a noté des antécédents gliomateux chez divers membres collatéraux; on ne pourra jamais soutenir raisonnablement que le gliòme, maladie congénitale, ou tout au moins de la première enfance et qui entraîne la mort à coup sûr, est une espèce morbide transmissible directement.

J'ajoute que la coïncidence fréquente des affections cérébrales dans la génération à laquelle appartient l'enfant gliomateux, prend une valeur singulièrement démonstrative, si on lá rapproche de la statistique de Hirschberg et du cas de Helfreich. Pour Hirschberg, qui a analysé des cas nombreux, 18 °/₀ des gliòmes sont congénitaux et bilatéraux; jamais on n'a pu suivre la propagation directe d'un œil à l'autre; le seul facteur étiologique qu'on puisse invoquer dans ce cas est donc évidemment une lésion centrale encé-

phalique. Si Vetsch, sur 23 cas, n'en a trouvé que 3 congénitaux et dans lesquels le mal n'existait que d'un seul côté, c'est qu'il a été mal servi par le hasard ; mais tous les faits négatifs ne sauraient détruire une affirmation positive. Enfin Helfreich (Arch. De Graëfe, 1875), a cité une observation unique, mais absolument probante : un gliôme double chez une jeune fille de un an et demi, avec microphthalmie, absence des nerfs et des couches optiques. Le vice héréditaire, consistant en une malformation cérébrale, est flagrant ; le résultat est un gliôme double. En présence de pareils faits, on est amené à supposer que les gliômes sont des déviations trophiques favorisées par l'altération, qui peut être héréditaire, des centres qui président à la nutrition des organes atteints. J'en reparlerai plus loin.

De cette courte étude, il résulte qu'on peut répondre à ceux qui, se basant sur les différentes manières dont se comporte l'hérédité dans les diverses variétés de tumeurs malignes, veulent maintenir entre elles une ligne de démarcation absolue, que ces différents modes correspondent aux conditions cliniques et anatomiques spéciales, suivant lesquelles évoluent ces diverses tumeurs ; particulièrement, en ce qui concerne l'œil, l'hérédité est impuissante à produire des cancers ; elle ne les engendre jamais d'une manière directe. Son influence est nulle pour les sarcômes adultes et les mélanocarcinômes, ces derniers étant, au reste, relativement rares ; quant aux sarcômes rétiniens infantiles, elle n'intervient d'une manière indirecte que pour favoriser leur développement, sans pouvoir jamais les créer de toutes pièces.

Traumatisme. — Force est donc de rechercher d'autres causes, parmi lesquelles la plus puissante est le « traumatisme » entendu dans son sens le plus général. Il faut reconnaître que nous ne possédons à ce sujet que des données singulièrement incomplètes ; en voici un exposé

rapide. Dans toute statistique cancéreuse, on peut considérer trois catégories : la première comprenant les cas où aucune violence extérieure n'est accusée; la seconde où les contusions sont trop vaguement indiquées par les malades pour qu'on doive sérieusement en tenir compte; il faut s'armer d'une sage défiance sachant bien que les malades sont naturellement enclins à chercher une cause appréciable pour se rendre compte de leurs maux et à l'inventer avec la meilleure bonne foi du monde. Une dernière catégorie renferme les observations où le choc traumatique a été si net, et où ses relations avec le développement de la tumeur ont été si évidentes, qu'elles ne sont pas suspectes. Broca, Follin, Nélaton, Demarquay, ont rapporté des exemples authentiques de coups violents produisant une ecchymose; après la résolution du sang épanché, il se développait sur place un cancer. Des contusions portant sur les seins, les testicules et suivies de cancers, sont des faits de pratique journalière. Pour les deux premières catégories, nous devons confesser notre embarras et l'impossibilité fréquente où nous nous trouvons de leur assigner une cause appréciable. Toutefois, il ne faut pas désespérer, tant sont divers les éléments qui composent le traumatisme; à côté de cette variété brutale, n'avons-nous pas, en effet, les formes plus sourdes telles que le froid humide, les irritations répétées, professionnelles ou autres, les froissements de toutes sortes, et enfin par dessus tout les irritations organiques, fonctionnelles, sous formes de congestions ? Chez les femmes, on sait que le cancer atteint de préférence les organes en rapport avec les fonctions de reproduction, l'utérus et la mamelle. « On aura donc grand soin de veiller à tout ce qui touche à la vie sexuelle, chez la femme héréditairement prédisposée; on surveillera et au besoin l'on proscrira la lactation, en détournant de la matrice tout ce qui pourrait être une cause de fluxion permanente, et les précautions redouble-

ront encore vers l'âge de retour, qui est le moment le plus difficile à traverser. » Et c'est M. Raynaud, le défenseur ardent et convaincu de la diathèse cancéreuse, qui donne ces conseils! Est-il besoin de rappeler que dans le cancroïde des lèvres, l'irritation joue un rôle tel qu'on le désigne communément sous le nom de chancre des fumeurs?

On me reprochera peut-être de ranger sous la même rubrique « traumatisme » tant de phénomènes différents. J'invoque l'autorité de Verneuil, pour qui cette expression comprend tout acte pouvant avoir du retentissement sur l'organisme. La lactation, au même titre qu'une contusion met les mamelles dans une situation spéciale qui peut être favorable à la pathogénie d'un néoplasme. Je n'ai pas dit autre chose.

Au reste, si l'on veut se reporter au traité de la « *Pathologie des tumeurs* », page 218 et suivantes, on verra quel rôle immense joue le traumatisme pour le maître allemand. Il rappelle qu'en bien des endroits le développement du sarcôme remonte aux premières périodes de la vie, et que notamment à la surface du corps, où nous avons des antécédents plus précis, nous sommes souvent en face de rapports congénitaux ou tout au moins d'états remarqués dans la toute première enfance. Ce sont des verrues de la peau qui peuvent rester longtemps stationnaires et puis deviennent le siége d'une activité plus grande, qui s'accuse par les modifications sensorielles les plus variées, d'abord des démangeaisons, ensuite des douleurs; à la longue il peut en surgir une tumeur, un sarcôme mélanique ou incolore, soit parce que des irritations locales continuent à agir sur la partie, comme cela peut arriver par le frottement des vêtements, par le contact avec des substances irritantes, soit sous l'influence d'autres maladies, surtout d'exanthèmes aigus, soit enfin par des causes inconnues jusqu'à présent et dont on accuse ordinairement la constitution. C'est à tel

point que Pemberton a publié en 1858 une statistique d'après laquelle, sur 34 cas de mélanose de la peau, 15 provenaient de nœvi ou de verrues datant de la naissance.

Wirchow admet comme deuxième facteur étiologique, l'irritation. C'est à elle que sont dus le plus souvent les sarcômes dentaires. Les glandes sexuelles aussi à l'époque de la puberté et chez les adultes, se trouvent en état de vulnérabilité par suite d'un nouveau travail de formation et sont prédisposées au sarcôme. Il en est de même pour les os, vers la fin de la période de croissance, alors que de notables modifications surviennent dans la structure du cartillage épiphysaire. « Il est un peu plus difficile d'apprécier la marche des mélanoses dans l'intérieur de l'œil. Cependant ici encore il y a connexion étroite entre leur développement et d'anciens états en apparence inflammatoires tellement évidente, qu'il faut la prendre en considération. Assurément il faut qu'une irritation morbide quelconque ait précédé la tumeur et il me semble qu'on est autorisé par l'ensemble de toutes les données étiologiques à rechercher cette irritation dans des états inflammatoires antérieurs. »

Voici ce qu'il dit des traumatismes : Les contusions sont fréquentes et bien connues dans les sarcômes des os, du sein, des tubercules ; « les malades précisent très bien avoir vu, dès le moment même, se former un gonflement qui s'est étendu et qui est la base du mal actuel. Je reconnais volontiers qu'on peut révoquer toutes ces données en doute, comme cela arrive souvent, et on peut s'entêter à ne pas vouloir comprendre la chose et même à la rendre incompréhensible, mais les données sont ici aussi précises que dans les autres tumeurs, les ostéomes et les chondrômes, dont nous comprenons parfaitement la marche. La difficulté ne gît ici qu'en ce qu'il naît une masse incomparablement plus riche en cellules. Mais on peut bien s'imaginer que s'il y a des anomalies particulières dans la nutrition de l'individu ou de la partie, si, par conséquent, il existe une pré-

disposition particulière, comme cela a été démontré plus haut, le développement ne suit pas sa marche ordinaire, mais que celle-ci est anormale, plus rapide et plus progressive » p. 245. En présence d'affirmations aussi précises, émanant d'une telle autorité, tout commentaire est inutile.

En ce qui concerne les tumeurs malignes de l'œil, les violences ont été notées à maintes reprises pour chacune d'elles ; mais les auteurs ne se prononcent pas sur la question de savoir si c'est par un simple effet du hasard que la tumeur est apparue après un choc antérieur, ou si ce dernier l'a réellement provoquée. Brière fait à propos du sarcôme de la choroïde les réflexions suivantes : Le lieu d'élection des cancers de l'œil chez les adultes et les vieillards est toujours invariablement la choroïde, parce qu'elle est la membrane la plus vasculaire, de même que ce sont les parties où la circulation est la plus active, les viscères, l'utérus, le sein, l'estomac, le foie, qui sont la terre promise des cancers. « N'est-il pas naturel que l'élément morbide désigné en pathologie sous le nom de cancer choisisse, en se développant dans l'organe de la vue, le terrain qu'il préfère dans le reste de l'organisme ? » Le cancer, chez les adultes, affecte donc exclusivement la choroïde et le tractus uvéal. Bien plus, il se développe de préférence près du pôle postérieur et dans le corps ciliaire, c'est-à-dire sur les points de cette membrane le plus richement vascularisés.

Rappelant ensuite que, dans sa statistique, les violences extérieures ont été notées huit ou dix fois d'une manière très précise, il ajoute que le choc peut avoir deux effets : la rupture du globe et la phthysie consécutive, ou bien l'inflammation par ébranlement des milieux. Dans le premier cas, l'œil peut, après un temps plus ou moins long, augmenter de volume et devenir sarcômateux ; dans l'autre, une choroïde ou panophthalmite peut également dégénérer et donner lieu à une production cellulaire qui, au lieu de

s'organiser comme le font d'ordinaire les éléments inflammatoires, continue de proliférer sans jamais dépasser l'état embryonnaire et constitue un sarcôme.

Je ne m'associe pas sans réserve à cette dernière façon d'envisager le mécanisme pathogénique du sarcôme, mécanisme qui nous mènerait droit à la conception inadmissible des sarcômes purulents de Knapp, qui appartiennent à la choroïdite hyperplastique. Je crois que le choc peut déterminer l'apparition d'un sarcôme, mais le plus souvent sans que la choroïde passe par la période inflammatoire, par le fait d'un simple ébranlement n'amenant pas de modifications anatomiques ou fonctionnelles immédiatement appréciables, mais produisant un manque d'équilibre dans les échanges nutritifs intimes. Quoi qu'il en soit, il ne ressort pas moins de cette remarque de Brière, que le cancer s'attaque dans l'œil, comme partout ailleurs, à la membrane la plus vasculaire, la plus spongieuse, celle où les échanges nutritifs sont les plus intenses, mais qui, pour cette raison, est aussi le plus sujet à subir les déviations trophiques occasionnées par un ébranlement. Jamais, chez les adultes ou les vieillards, il n'atteint primitivement la rétine, malgré la délicatesse, la ténuité de ses fibres nerveuses et de ses filaments terminaux, parce qu'elle est formée par un tissu dense et très pauvre en vaisseaux.

Pour le gliôme infantile, le traumatisme est également signalé dans beaucoup d'observations. « On peut supposer cependant que la perte de la vision survenue dans l'œil affecté, rend le malade plus sujet à recevoir de ce côté des coups, à la suite desquels on est amené à examiner l'œil et à y découvrir des symptômes qui existaient auparavant, mais qui n'avaient pas attiré l'attention. » Warlomont. Je ne saurais souscrire à une pareille explication. Il s'agit le plus souvent d'enfants de un an, deux ans, qu'on ne peut manquer de surveiller d'autant plus qu'ils voient moins. On se désintéressera momentanément d'un enfant bien

portant, alors qu'on ne perdra pas de vue l'autre petit malade. Chez les enfants plus âgés, il y aura surcroît compensateur de précautions. Je n'hésite pas ici encore à faire jouer un grand rôle, le rôle de circonstance occasionnelle déterminante, au traumatisme quel qu'il soit, et particulièrement au seul noté, au choc extérieur, dans l'étiologie du gliôme.

Age. — J'ai été amené plusieurs fois dans le cours de ce travail à faire ressortir ce fait singulier, que les tumeurs malignes de l'œil ou bien affectent la première enfance, ayant comme point de départ exclusif la rétine, ou bien frappent chez les adultes et les vieillards uniquement la choroïde. Il existe donc une période de la vie, de dix à trente ans, qui est généralement indemne, pour ainsi dire incompatible avec les cancers. Au double point de vue du siége et de l'âge, le gliôme constitue une infraction à la loi commune, et, certes, il serait fort commode d'en faire une néoplasie de nature spéciale et tout à fait distincte des sarcômes et des carcinômes. Mais j'ai fait voir que ni la clinique, ni l'anatomie macroscopique, ni l'histologie ne permettaient une pareille exclusion, et j'ai dû lui maintenir son rang parmi les sarcômes.

Il y a là une anomalie pathologique dont il faut chercher à se rendre compte et qui me paraît devoir être d'un grand secours pour la solution du problème étiologique des cancers. Le sarcôme de la névroglie n'appartient pas seulement à la rétine, il se voit aussi dans le cerveau, dans la moelle; et, s'il est vrai qu'il existe des gliômes cérébraux et spinaux congénitaux ou de la première enfance, il est non moins vrai que ces gliômes cérébraux se voient aussi bien chez les adultes ; je n'insiste pas, au reste le fait est bien connu. On remarquera que les histologistes allemands, cependant si prodigues, n'ont pas cru devoir donner un nom particulier à chacun de ces gliômes, suivant l'âge auquel

ils évoluent; et il n'est douteux pour personne que gliôme adulte ou gliôme congénital soient une seule et même affection. Pour la rétine, on ne les voit plus après la douzième année, et ils se rencontrent surtout dans la première et la deuxième. Quant à ce qui est de leur pathogénie, il n'y a pas à parler de diathèse transmissible, comme je l'ai démontré plus haut (v. p. 97), il n'y a pas à invoquer une irritation fonctionnelle d'yeux qui n'ont pour ainsi dire jamais fonctionné, mais ce qui domine tout, ce sont les antécédents héréditaires cérébraux, les troubles nerveux plus ou moins connus, inhérents à la famille, et il est à présumer que des examens microscopiques multiples, faits à l'avenir sur les couches optiques, les ganglions opthalmiques, en un mot sur toutes les parties nerveuses centrales qui peuvent influencer l'œil comme nutrition et comme fonction, donneront la clef du mystère. La rétine est une membrane pauvre par elle-même, elle n'est à proprement parler qu'une expansion cérébrale que rien n'a pu modifier au point de lui donner une pareille vitalité nocive, indépendamment des centres dont elle est le miroir. En un mot, ce que je veux bien établir pour le moment, c'est qu'il y a transmission héréditaire d'une tare cérébrale, laquelle, d'après ce que nous savons, paraît suffire à engendrer un gliôme, mais nullement d'un état constitutionnel dont cette néoplasie maligne serait la manifestation.

Pour compléter cette revue d'étiologie et montrer quelle en est l'insuffisance, quels en sont les *desiderata*, j'ajouterai que le sexe paraît sans influence, hommes et femmes étant également décimés par les cancers oculaires — les diathèses scrofuleuse, tuberculeuse etc., ne sont pas incompatibles avec les tumeurs malignes; tout au plus pourraient-elles les influencer dans leur marche, en leur communiquant une allure torpide — Bazin et Hardy ont signalé les relations bien réelles du cancer avec les affections cutanées de nature dartreuse, — le cancer n'est cer-

tainement pas contagieux; les faits positifs d'inoculation intra-veineuse prêtent beaucoup à la critique, en ce sens qu'il ne s'agit probablement que de foyers emboliques; en tous cas, les essais d'inoculation proprement dite sur les animaux et ceux que Alibert, Biett et d'autres ont imprudemment répétés sur eux mêmes sont restés sans résultats. — Outre certains tempéraments, on a incriminé certains régimes, certaines conditions sociales, le célibat entre autres, certains climats. Ce sont là autant de sujets qui sont dignes d'une sérieuse attention.

Et maintenant, j'ai à cœur de terminer ce travail par quelques considérations qui découlent de toutes les données précédentes et qui les relient les unes aux autres. J'ai fait voir à maintes reprises que l'état de nos connaissances actuelles est inconciliable avec l'idée d'une diathèse. Ce préjugé a fait son temps; le conserver serait fermer bénévolement la voie à tout progrès; le point de départ étant faux, comment pourrait-on, si l'on ne sort pas de l'ornière classique, aboutir à quelque conquête nouvelle? Du moment où domine l'idée d'un germe préexistant et latent, faisant partie de la constitution même, à quoi se réduit l'étiologie? A un fade groupement des conditions suivant lesquelles il plaît à ce germe d'évoluer. Le but le plus élevé, le plus utile que nous puissions poursuivre, le but thérapeutique préventif ou curatif, ne peut même pas être entrevu, la généralisation étant forcée tout comme la manifestation diathésique est fatale. Comment, avec de pareilles conceptions, a-t-on pu faire valoir certains cas de guérisons radicales, définitives, obtenues par une extirpation? La manifestation est supprimée, mais le vice constitutionnel n'est-il pas tou-

jours là suspendu comme une épée de Damoclès ? Je trouve dans les livres qu'il faut être très réservé sur le pronostic des opérations cancéreuses, la guérison pouvant n'être qu'apparente pendant un an, deux ans même ; mais au bout d'un certain laps de temps, trois ou quatre ans suivant les auteurs, il ne faut pas hésiter à considérer le malade comme étant à l'abri de toute récidive et de toute rechûte. On est en droit de demander à ces auteurs ce qu'est devenue la diathèse, par quelle influence magique elle a disparu.

Il faut marcher avec la science et reconnaître que le cancer est, au début, un mal absolument local : tous les auteurs qui ont traité dans ces derniers temps du gliôme rétinien et du sarcôme de la choroïde en conviennent. Il faut encore, tout le temps que l'observation clinique ne permettra pas d'établir des différences très nettement appréciables dans les symptômes, la marche et l'évolution de chacune des tumeurs, à noms si divers, qui ont le même aboutissant, reproduction, pullulation, ne pas en faire des espèces pathologiques distinctes et les englober dans une seule et même description, sous le nom de cancers.

Ce double principe étant admis, il reste une seule façon de comprendre le cancer ; c'est de le considérer comme une déviation trophique. Nous savons en quoi elle consiste ; elle est constituée par un amas d'éléments embryonnaires permanents. Toute la question est de rechercher l'origine de cette déviation trophique.

Je ne me fais pas d'illusion, je sais pertinemment qu'il n'est pas possible d'apporter actuellement une solution satisfaisante ; il faudra répandre encore bien des flots d'encre, il faudra multiplier les observations sérieuses et complètes, et c'est surtout, sous le rapport étiologique, que la plupart pèchent par insuffisance, avant que nous puissions avoir la légitime fierté de prétendre connaître la pathogénie des cancers. Oui, nous sommes encore assez ignorants pour devoir être humbles et modestes ; j'estime cependant que, de l'é-

tude synthétique des cancers en général et des cancers de l'œil en particulier, il surgit des enseignements utiles et bons à méditer. Et puisque j'ai démoli le vieil édifice de la diathèse, qui s'écroulait de lui-même, miné qu'il était par toutes les conquêtes de la médecine moderne, il n'est peut-être pas mauvais, sans avoir la prétention de présenter une théorie à l'abri de tout reproche, d'esquisser, d'ébaucher une conception nouvelle qui puisse prendre la place de l'ancienne. Il s'y glissera probablement des erreurs et des lacunes ; on les excusera en songeant à la nouveauté, à la grandeur de l'entreprise et au peu de matériaux dont on dispose pour la mener à bonne fin.

Il y a bien longtemps qu'on a eu recours à l'expérimentation physiologique pour la première fois ; mais elle est toujours restée muette ; tous les procédés artificiels qu'on a mis en œuvre pour créer des tumeurs bénignes ou malignes, sont toujours restés infructueux.

C'est à la pathologie générale que nous devons nous adresser pour avoir des renseignements plus positifs. Il semble qu'on puisse concevoir dans la composition de l'organisme, deux sortes d'éléments : les uns, ayant des fonctions plus brillantes, tels que les cellules et fibres nerveuses, les fibres musculaires et les glandes, pourraient être appelés les éléments nobles ; les autres, paraissant subir le joug des premiers, sont d'un ordre plus végétatif, si l'on veut me passer cette expression ; les plus importants de ces derniers appartiennent au tissu conjonctif. Il existe une loi organique invariable, suivant laquelle, toute diminution de fonction des éléments nobles est accompagné d'un accroissement corrélatif des éléments végétatifs. Toutes les scléroses en témoignent : je citerai la rétinité pigmentaire qui nous offre l'exemple le plus frappant de cette lutte tenace des deux sortes d'éléments. On peut accorder à cette maladie une durée moyenne de trente ans ; eh bien, pendant ces trente ans, le système nerveux originairement taré,

lutte contre l'étouffement cellulaire qui finit par l'emporter en produisant l'atrophie complète des fibres optiques et la sclérose de la névroglie. L'excitant fonctionnel disparaissant, le tissu cellulaire engaînant n'est plus bridé, pullule comme un véritable parasite, s'organise et se transforme définitivement en tissu cicatriciel. Existe-t-il quelque analogie entre ce qui se passe alors et ce qui arrive dans le cancer? Non, dans ce dernier cas, les éléments nobles sont intacts ou tout au moins ne sont pas primitivement affectés; quant au tissu conjonctif, il pullule, il est vrai, mais d'une façon excessive qui n'a rien de comparable avec l'hypertrophie de la sclérose, et, en outre, il ne s'organise pas et reste toujours embryonnaire.

Il faut en conclure que, dans la tumeur maligne, c'est l'élément végétatif qui est primitivement et seul malade; il ne s'agit pas ici d'une sclérose passive, comme l'est la rétinite pigmentaire, passive, parce qu'elle a sa raison d'être non pas dans une actité propre au système cellulaire, mais dans l'absence du stimulant physiologique normal; nous sommes en présence d'une végétation cellulaire, indépendante de toute lésion du système nerveux sensoriel; car d'une part, les malades n'accusent aucun trouble visuel, sauf ceux qui sont la conséquence mécanique de la tumeur; de l'autre, le mal a son point de départ dans les couches rétiniennes les plus riches en névroglie et les plus pauvres en tissu nerveux, et il n'existe aucune raison de croire que le conducteur nerveux a été altéré en ce point, alors que le centre percepteur et l'appareil de réception périphérique (cônes et bâtonnets) qu'il relie, sont indemnes.

Puisque le tissu cellulaire peut seul être incriminé, il serait bon d'établir quels sont ses moyens d'existence. Une pareille étude m'entraînerait trop loin et n'aboutirait à aucun résultat. Malgré les travaux de l'illustre phalange des physiologistes contemporains, que d'énigmes encore dans les phénomènes intimes de la nutrition! Qu'il me suffise de

rappeler que « le système nerveux a une influence certaine sur la nutrition des tissus vasculaires ou non. Est-ce par les vaso-moteurs qui se distribuent aux parois vasculaires, est-ce au contraire à la faveur de filets nerveux spéciaux chargés de présider à la nutrition et que, pour ce motif on désigne sous le nom de nerfs trophiques, que le système nerveux exerce cette influence? C'est là une question encore controversée, mais l'action nerveuse est certaine. » *Jaccoud.* En ce qui concerne le tissu conjonctif qui nous occupe particulièrement, il faut bien se pénétrer de ce fait, qu'il n'est pas un seul de ses éléments constitutifs qui ne soit en connexion avec le reste de l'organisme, tant par l'innervation que par la circulation. Quand un trouble inflammatoire, c'est-à-dire une déviation nutritive surgit en un point, le résultat est une hypertrophie conjonctive sans doute, mais la cause réside dans le système nerveux qui domine tout. Peu importe que l'une ou l'autre de ces théories diverses et souvent contradictoires qui ont été émises, soit plus ou moins acceptable, peu importe le mécanisme suivant lequel le système nerveux agit sur la nutrition des tissus. Nous n'avons pas à rechercher s'il exerce une influence modératrice, en empêchant les éléments anatomiques de vivre d'une façon désordonnée (Cl. Bernard, Ranvier), ou bien s'il agit d'une façon contraire (Vulpian). L'existence de nerfs spéciaux que Samuel appelle nerfs trophiques, auxquels il décrit un trajet particulier, est encore à démontrer. Pourtant parmi les conquêtes récentes de la physiologie, il en est une qui paraît présenter quelque importance. Il est admis que plusieurs sécrétions entre autres celles de la glande sous-maxillaire et des glandes sudorales, sont sous la dépendance immédiate du système nerveux excito-glandulaire, en dehors de toute influence circulatoire. La corde du tympan agit directement sur les éléments glandulaires, sans qu'il soit besoin d'invoquer aucun acte réflexe sympathique tel que la congestion de la glande. Quelques histologistes confirmant

ces faits, ont même prétendu suivre les filets nerveux jusque dans les cellules épithéliales des glandes salivaires. On se trouve tout naturellement porté à généraliser de pareils phénomènes. Pourquoi n'en serait-il pas de même de toutes les sécrétions? Pourquoi ne pourrait-on pas penser qu'il en est ainsi de tous les actes intimes de la nutrition qui aboutissent à la formation des cellules? Et alors dans les phénomènes inflammatoires, la congestion ne serait plus qu'un fait secondaire, contingent. Ainsi se trouveraient expliquées des expériences telles que celle de Recklinghausen : il cautérise la cornée d'une grenouille ou d'un chat, la détache immédiatement par section, et la maintenant plongée pendant deux jours dans du sérum ou de l'humeur aqueuse, à une température convenable, à l'aide de la chambre humide, voit des corpuscules de pus se développer autour du point cautérisé; il se produit en un mot manifestement une néoformation de cellules sans le concours des nerfs et des vaisseaux. Les cellules possèdent donc en elles-mêmes cette propriété, d'essence nerveuse, qui leur permet de réagir à l'excitation, et, dans le cas particulier de la cornée, la communication avec les centres par le trijumeau est interrompue, mais il reste les expansions terminales nerveuses qui aboutissent à la substance même qui constitue les cellules.

Quoi qu'il en soit, au double point de vue de la physiologie et de la pathologie, on ne peut se défendre d'une certaine tendresse pour la théorie d'après laquelle les filets nerveux terminaux se continueraient, se combineraient, si l'on veut avec les éléments anatomiques élémentaires et seraient chargés de régler leur nutrition. Conséquemment l'irritation vive et passagère de ces nerfs amènerait le gonflement et la prolifération des cellules, puis, la cause irritante faisant défaut, le retrait de ces cellules nouvellement formées. Une irritation plus sourde mais continue, provoquerait aussi la multiplication et l'hypertrophie de ces mêmes cellules, mais les effets dureraient autant que la cause, et la

cause ne cessant pas, les cellules ne pourraient pas atteindre la seconde phase de leur évolution, celle de l'organisation ou du retrait, elles resteraient à l'état embryonnaire, c'est-à-dire à l'état de prolifération continue, et le sarcôme se trouverait constitué.

Cette digression pourra paraître un peu longue, mais elle est bien excusable, si l'on tient compte des applications possibles de ces données physiologiques à la pathogénie des cancers. Je crois avoir démontré que la théorie qui invoque une diathèse cancéreuse n'est pas soutenable, et nous nous trouvons en présence d'un trouble cellulaire qui peut rester localisé pendant des mois. Il faut bien que nous cherchions à remonter aux origines de ce trouble cellulaire. Dépend-il d'une idiosyncrasie, c'est-à-dire d'une tendance naturelle à la prolifération, propre au système conjonctif, comme l'admettent les rares auteurs qui ne sont pas ralliés à la théorie diathésique? La réponse ne peut être que négative, si l'on songe combien est invraisemblable une prédisposition cancéreuse, inhérente au tissu cellulaire lui-même et qui n'apparaîtrait chez un individu qu'après quarante ou soixante ans d'existence; si l'on songe à combien de traumatismes de tous genres cet homme a été exposé pendant ce long intervalle de temps, que de contusions, de plaies, d'irritations de toutes sortes, inflammatoires ou autres, aiguës ou chroniques, ont fatalement fait brèche à son organisme, on se demande comment il aurait pu se faire que cette prédisposition ne se fût point déja manifesté à maintes reprises, et l'on ne peut se défendre d'un certain scepticisme.

J'ai, dans le courant de ce travail fait allusion à ce qui se passe dans les kéloïdes traumatiques ou cicatricielles. Je ne veux point préjuger le moins du monde la nature de ces altérations cutanées. On pourrait soutenir qu'elles dépendent d'une idiosyncranie spéciale du tissu cellulaire, en se fondant sur la constance de leur apparition en tous temps et en tous points, chaque fois que les conditions traumatiques se trou-

vent réalisées, comme d'autres pourraient les attribuer à un trouble nerveux trophique inhérent à l'organisme, à l'état latent et dont le traumatisme aurait déterminé la manifestation. Autant je suis disposé à m'abstenir de tout jugement dans ce cas douteux, autant je suis affirmatif quand il s'agit de cancers, où jamais, antérieurement à la manifestation finale, cette prétendue idiosyncrasie n'aurait eu un moment de réveil.

Et la question me paraît exiger d'autant moins de réserve qu'elle se trouve plus naturellement expliquée de la manière suivante : c'est dans une altération primitive du système nerveux trophique que l'origine de l'affection cancéreuse doit être recherchée. J'ai suffisamment insisté déjà sur les antécédents héréditaires du gliômateux, pour qu'il soit inutile de rappeler que les parents n'ont pu transmettre et n'ont transmis à leur enfant qu'une tare cérébrale qui n'impliquait pas absolument la production du gliôme. Il paraît probable, à en juger par les affections cérébrales qu'on retrouve chez les collatéraux ou chez les congénères, par le cas si probant de Helfreich, par le nombre des cas bilatéraux dont on ne peut concevoir le développement parallèle, qui n'est pas dans les habitudes des tumeurs malignes, sans la participation génératrice d'une lésion centrale commune, il paraît probable, dis-je, qu'il existait chez les enfants une altération congénitale des centres nerveux qui président à la nutrition de l'œil. Et s'il est vrai que le sarcôme est identique comme nature au gliôme, et que le carcinôme lui-même est un type de même espèce, seulement plus élevé en organisation, n'en découle-t-il pas cette conclusion, qu'un trouble nerveux de même ordre peut être invoqué pour ces trois sortes de tumeurs?

Je crois devoir répondre tout de suite à une objection qu'on pourrait me faire, que ce trouble nerveux héréditaire devrait, si la théorie était exacte, se retrouver également dans le cas de sarcôme choroïdien. D'abord, les antécédents héréditaires sont loin d'être constants dans le sarcôme

infantile de la rétine, le plus souvent ils font défaut; et puis on s'étonnera moins de les rencontrer, si l'on tient compte du caractère de la rétine, membrane nerveuse qui n'est en quelque sorte qu'une expansion du cerveau, pouvant à ce titre répercuter l'écho des altérations centrales. Le sarcôme adulte, au contraire, s'attaque à une membrane d'un caractère tout différent, la choroïde, miroir bien plus infidèle des anomalies encéphaliques, ce qui, joint au long intervalle de temps écoulé, rend compte du manque d'indications fournies sur l'existence d'un trouble trophique par les antécédents héréditaires. Quant au carcinôme, qui est aussi l'apanage de l'âge mûr et de la vieillesse, s'il obéit parfois à l'influence héréditaire, cela peut tenir à ce que l'altération, étant plus intense et plus fixe puisqu'elle engendre une tumeur mieux organisée, est devenue transmissible.

Je ne prétends pas, au reste, déchirer tous les voiles, je ne prétends pas que cette théorie soit parfaite; mais, ce qui fait sa valeur relativement aux autres, c'est qu'elle donne commodément l'explication logique de ce qu'on peut appeler les bizarreries cancéreuses. Le cancer apparaît à quarante ou soixante ans, parce que le trouble trophique causal n'est survenu qu'à cet âge, soit que les conditions physiologiques aient changé (ménopause, lactation, presbytie, etc.), soit que la cause occasionnelle indispensable et le plus souvent inconnue n'ait surgi qu'à ce moment.

Je ferai valoir, comme dernier argument, la relation d'un fait que je trouve dans le *Traité des tumeurs* de Broca, fait qui peut, jusqu'à un certain point, servir de confirmation à la théorie que je défends. Il s'agit d'une famille ou plusieurs générations ont été affectées de fibrôme au lobule de l'oreille; l'irritation produite par l'anneau était la cause déterminante. N'est-il pas évident que là, encore, il existait une altération de la partie du système nerveux qui règle les échanges nutritifs dans cet endroit de l'organisme, et que cette altération était héréditaire? Le fait est peut

être unique; mais si l'on tient compte du nombre considérable de gens qui portent des anneaux, et si l'on adopte la seule hypothèse raisonnable qui puisse l'expliquer, une altération produite par irritation sympathique et devenue héréditaire, il me semble qu'on n'est pas loin d'admettre tout ce qu'il y a de raisonnable dans la théorie du cancer, telle que je la comprends.

J'ajouterai maintenant que ma seule prétention a été de poser la question sur un terrain nouveau, en la débarrassant des antiques préjugés qui l'obscurcissaient; il appartient à l'avenir de montrer ce que cette manière de voir renferme de vérité et d'erreur. J'ai la ferme conviction que seule, elle est susceptible de subir l'heureuse influence que des observations nombreuses et complètes, que les progrès de la physiologie, de l'anatomie et de l'histologie pourront avoir sur la solution définitive du problème cancéreux.

Bien des points, qui n'ont été qu'indiqués, auraient mérité une étude approfondie et une description détaillée; le cadre de ce travail ne l'a pas permis. Peut-être trouvera-t-on aussi que le titre en est un peu menteur et qu'il n'est qu'une étiquette couvrant bien des infidélités à l'oculistique. Je rappellerai que ce travail est une étude, ou plutôt une série d'études dont le rapprochement présente quelque intérêt, mais qu'il n'a pas le moins du monde la prétention d'être un traité didactique. L'étude synthétique des cancers de l'œil m'a paru intéressante; j'ai cru qu'elle serait de quelque utilité pour la pathologie générale, que médecins et oculistes ne pouvaient que gagner à faire des échanges réciproques, et j'ai apporté cette contribution. Puisse-t-elle être le point de départ de recherches et de travaux plus autorisés!

LILLE, LE BIGOT FRÈRES, 8530